



UNIVERSIDAD AUTÓNOMA DEL ESTADO DE MÉXICO

FACULTAD DE ODONTOLOGÍA

**CENTRO DE INVESTIGACIÓN Y ESTUDIOS AVANZADOS EN
ODONTOLOGÍA "DR KEISABURO MIYATA"**

**"MANEJO ENDODONTICO DEL PACIENTE EPILEPTICO: REPORTE DE
CASO"**

PROYECTO TERMINAL

**QUE PARA OBTENER EL DIPLOMA DE ESPECIALISTA
EN ENDODONCIA**

PRESENTA

C.D GRACIELA MARILU CUSTODIO GONZÁLEZ

DIRECTOR

C.D.E.E BRISSA ITZEL JIMENEZ VALDEZ.

ASESOR

E. EN ENDOPERIO PABLO XILOTL ARIAS.



TOLUCA, MÉXICO, NOVIEMBRE, 2015.

DEDICATORIAS.

A mis padres y Hermano: Carlos, Graciela y Carlitos por su tiempo, confianza y apoyo a pesar de todas las adversidades, por ser el motor para seguir adelante en este camino de la vida, todo mi amor hacia ustedes.

A mis tíos; Oscar, Llella⁺, Irma, Carmela, Minerva, Martha, Justino y toda mi familia aunque menos pero aquí seguimos juntos en las buenas y en las malas gracias por todo su apoyo, sigamos adelante, vista al frente y pasó de triunfadores.

A mis pacientes, amigos y todas aquellas personas que me apoyaron siempre y en todo momento, siempre les estaré inmensamente agradecida.

A los pequeños hermanos que siempre están brindando su cariño y ternura, son una gran parte de mi vida.

A todos los docentes de la especialidad en endodoncia cada uno de ellos apporto un granito en mi formación academica, en especial a la Dra Brissa Jimenez y Dr.Pablo Xilotl gracias por su confianza.

ÍNDICE

Contenido

1. Introducción	1
2 Antecedentes	3
2.1 Características de la Epilepsia	3
2.1.1 Definición	3
2.1.2 Manifestaciones Clínicas	4
2.1.3 Epidemiología de la epilepsia	5
2.1.4 Etiología y Patogenia	6
2.1.5 Clasificación.	7
2.1.5.1 Convulsiones parciales	10
2.1.5.2 Convulsiones generalizadas	11
2.1.6 Bases fisiopatológicas de la epilepsia.	14
2.1.6.1 Inicio de la actividad epiléptica.	14
2.1.6.2 Sincronización de la descarga.	15
2.1.6.3 Propagación de la descarga.	16
2.1.7 Diagnóstico.	17
2.1.8 Tratamiento Farmacológico de la epilepsia.	19
2.2 Relación Endodóntica con la Epilepsia.	22
2.2.1 Endodoncia	22
2.2.2 Afecciones bucales del paciente epiléptico.	23
2.2.3 Caries Dental y efectos sobre la pulpa.	23
2.2.4 Lesiones endoperiodontales.	25
2.2.4.1 Lesiones endodónticas.	26
2.2.4.2 Lesión endodóntica primaria y lesión periodontal secundaria.	29
2.2.4.3 Lesión periodontal primaria.	30
2.2.4.4 Lesión periodontal primaria y lesión endodóntica secundaria	31
2.2.4.5 Lesiones combinadas verdaderas.	32

2.2.5 Trauma dental.	33
2.2.5.1 Tipos más comunes de traumatismo dental en el paciente epiléptico.	34
2.2.6 Efectos de los fármacos antiepilépticos en la cavidad oral.	34
2.3 Manejo del Paciente Epiléptico en Endodoncia	37
2.3.1 Generalidades	37
2.3.2 Factores desencadenantes y prevención de las crisis epilépticas en la consulta de endodóntica.	38
2.3.3. Prevención de las crisis en la consulta odontológica.	40
2.3.4 Interacciones Farmacológicas.	41
2.3.5 Anestésicos locales.	42
2.3.6 Manejo de una crisis epiléptica durante la consulta endodóntica.	42
3. Objetivos	45
4. Presentación del caso clínico	46
5. Discusión	60
6. Conclusiones	63
7. Referencias Bibliográficas	64
8. Anexos	67
8.1 Historia clínica y consentimiento informado	67
8.2 Cuestionario paciente epiléptico.	77
8.3 Participación en eventos	78

1. INTRODUCCIÓN

En la Facultad de Odontología, específicamente a la consulta de la especialidad en endodoncia, acuden pacientes que en muchas ocasiones además de presentar una afección endodóntica, tienen alguna patología sistémica asociada, la cual requiere una atención especializada multidisciplinaria, para evitar cualquier problema durante su tratamiento dental.

La endodoncia ⁽¹⁾ es la rama de la odontología que trata de la morfología, fisiología, y patología de la pulpa dental y los tejidos perirradiculares, su estudio y práctica engloba las ciencias básicas y clínicas incluyendo la biología de la pulpa normal y la etiología, diagnóstico, prevención y tratamiento de las patologías y lesiones de la pulpa y alteraciones perirradiculares asociadas. Es de relevante importancia considerar que el paciente que acude a la consulta puede ser portador de variadas patologías que deben ser tomadas en cuenta, dentro del tratamiento odontológico. Para ello el Odontólogo (Endodoncista), tiene que interrelacionar los conocimientos propios de la especialidad, con los conocimientos básicos de la medicina general en la atención y manejo de pacientes con dichas enfermedades sistémicas.

Por lo antes mencionado y de acuerdo a la Organización Mundial de la Salud (OMS), la epilepsia ⁽²⁾ es la presentación crónica, recurrente de fenómenos paroxísticos por descargas eléctricas anormales en el cerebro (crisis epilépticas) que tiene manifestaciones clínicas variadas y causas diversas. La epilepsia es un trastorno neurológico caracterizado por una predisposición duradera para generar convulsiones. Es uno de los trastornos más prevalentes del cerebro, con una tasa de prevalencia mundial estimada de cuatro personas por cada diez mil habitantes.

Los pacientes con epilepsia pueden presentar deterioro en su salud oral, como enfermedad periodontal, pérdida de órganos dentarios por traumatismo, avulsiones, gingivitis, periodontitis e hiperplasia gingival, éstas asociadas a accidentes durante

Manejo Endodóntico del paciente epiléptico: Reporte de caso.

crisis convulsivas y a la ingesta de fármacos antiepilépticos como parte de sus efectos secundarios.

De acuerdo a lo antes descrito, el presente proyecto terminal tiene como principal objetivo presentar el manejo endodóntico de un paciente con epilepsia, considerando su manejo farmacológico, el antecedente de sus últimas crisis y principalmente tomar en consideración los factores como dolor y estrés como factores etiológicos.

2. ANTECEDENTES

2.1 Características de la Epilepsia.

2.1.1 Definición.

La definición de epilepsia ha sido controvertida por las diferentes escuelas neurológicas a través de las últimas cinco décadas. No fue sino hasta 1973 que la Liga Internacional contra la Epilepsia (ILAE) y la Organización Mundial de la Salud (OMS) publicaron un diccionario de Epilepsia en el que se define a ésta como una afección crónica de etiología diversa, caracterizada por crisis recurrentes, debidas a una descarga excesiva de las neuronas cerebrales (crisis epilépticas), asociadas eventualmente con diversas manifestaciones clínicas y paraclínicas⁽³⁾.

En el año de 2005 definieron una crisis epiléptica como una ocurrencia transitoria de signos y/o síntomas debido a la anormal actividad neuronal, y la epilepsia como un trastorno del cerebro que se caracteriza por una predisposición duradera para generar ataques epilépticos⁽³⁾; generalmente presentándose dos ataques de manera repentina en al menos 24 horas.

De acuerdo al glosario de términos epilépticos del año 2001 se describen los siguientes términos⁽⁴⁾:

a) Ataque epiléptico: Manifestación(s) de epiléptico (excesiva y/o hipersincrónica), actividad auto limitada de las neuronas en el cerebro.

b) Epilepsia se encuentra dividida en dos:

- Trastorno epiléptico: Una condición neurológica crónica que se caracteriza por convulsiones epilépticas recurrentes.
- Epilepsias: Esas condiciones que involucran convulsiones epilépticas recurrentes crónicas que pueden ser considerados trastornos epilépticos.

c) Convulsión: Principalmente un término laico. Los episodios de contracciones excesivas anormales musculares, generalmente bilaterales, que pueden mantenerse o ser interrumpidos.

La epilepsia es el nombre de un trastorno cerebral que esta caracterizado predominantemente por una recurrente e imprevisible interrupción de la función normal del cerebro, llamados ataques epilépticos. La epilepsia no es una entidad singular, sino una variedad de trastornos que reflejan una disfunción cerebral subyacente que puede deberse a causas diferentes. ⁽⁵⁾

2.1.2 Manifestaciones clínicas.

La descripción detallada de los fenómenos clínicos subjetivos y objetivos durante un ataque epiléptico (Fig. 1) es difícil, debido a la amplia gama de manifestaciones. La crisis depende de la ubicación de inicio en el cerebro, de los patrones de propagación, la madurez del cerebro, los procesos de enfermedad, ciclo sueño-vigilia, medicamentos y una variedad de otros factores ⁽⁵⁾.

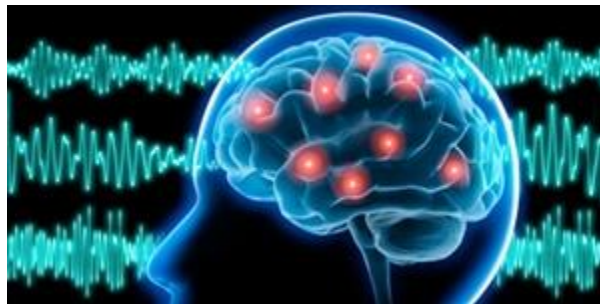

Fig. 1 Imagen esquemática de la epilepsia.

Las convulsiones pueden afectar las funciones sensoriales (auditiva, visual, olfativa, gustativa); motoras y la función autonómica; conciencia; estado emocional, memoria, cognición y comportamiento. Sin embargo no todas las crisis afectan a todos estos funciones, pero si al menos una ⁽⁶⁾.

De acuerdo con la ILAE (2001), déficits cognitivos durante las convulsiones pueden aparecer como problemas con la percepción, la atención, la emoción, la memoria, la ejecución, la praxis o el habla. Distorsiones de memoria puede ser negativa o positiva, en el sentido de interrupción de formación de la memoria o la recuperación como un síntoma negativo ⁽⁷⁾.

2.1.3 Epidemiología de la epilepsia.

Debemos de recordar que por lo menos el 15% de la población puede tener una Crisis convulsiva (CC) durante su vida, sin embargo, también es cierto que las CC pueden ser provocadas por trastornos metabólicos, por hipertermia (crisis febriles) y además pueden presentarse crisis semejantes a las crisis epilépticas (crisis no epilépticas), pseudocrisis que están relacionadas a otras disfunciones neurológicas o psiquiátricas. Según Annergerys y colaboradores, los períodos de mayor incidencia de la epilepsia ocurren en pacientes menores de 1 año de edad y mayores de 75 ⁽⁸⁾.

La epilepsia es un trastorno neurológico crónico común que se caracteriza por convulsiones recurrentes no provocadas. Una convulsión es el resultado espontáneo, sincrónico, inapropiado, de una descarga eléctrica excesiva de las neuronas cerebrales que interfieren con la función normal del cerebro y resultan en alteraciones del nivel de conciencia, movimientos convulsivos u otra actividad motora, fenómenos sensoriales, conductuales y deterioro mental⁽⁹⁾. La mayoría de estos ataques se atribuyen a una causa específica, como fiebre alta o trastorno metabólico subyacente. Las convulsiones aisladas son más comunes en la infancia, con nada menos que 4% de los niños que tienen al menos una convulsión antes de cumplir los 15. Sin embargo, un ataque aislado no es indicativo de epilepsia ⁽⁹⁾.

En varios países, la incidencia anual de crisis recurrentes y no provocadas por edad ajustada varía de 28.9 a 53.1 por 100,00 personas en riesgo por años. Por edad de incidencia la epilepsia es más alta en jóvenes y las tasas más altas se observan en los primeros meses de vida, ⁽³⁾ la incidencia en adultos es relativamente baja.

De acuerdo a la realización de diversas investigaciones, se determinó una prevalencia aceptada por la OMS de 7 enfermos por cada mil personas a nivel mundial, lo que da como resultado un cálculo aproximado de 40 a 50 millones de pacientes con epilepsia en sus diferentes variedades. Sin embargo, esta cifra de 7/1000 es conservadora, ya que las cifras de prevalencia reportadas en países en desarrollo como lo es México son más elevadas. En nuestro país se han llevado a cabo diversos estudios epidemiológicos en zonas urbanas, suburbanas y rurales; que han dado como resultado una prevalencia de 15/1000 ⁽³⁾.

2.1.4 Etiología y patogenia.

En el 70% de los casos de epilepsia, la etiología específica no se sabe con certeza. Estos casos se definen como la epilepsia idiopática o primaria. Cuando se conoce la etiología de las convulsiones, la afección se conoce como secundaria o epilepsia adquirida epilepsia ⁽¹⁰⁾.

Las Epilepsias secundarias son el resultado del metabolismo, de anomalías genéticas, estructurales o funcionales ⁽¹⁰⁾. Algunos ejemplos de trastornos metabólicos relacionados con la epilepsia son desequilibrio electrolítico, acidosis, hiperglucemia, hipoglucemia, hipoxia, deshidratación, intoxicación ⁽¹¹⁾. Ejemplos de algunas enfermedades sistémicas que pueden provocar convulsiones son la sepsis, el lupus eritematoso sistémico, la hipertensión y la diabetes ⁽¹¹⁾.

Otras causas de la epilepsia son malformaciones vasculares cerebrales, tumores cerebrales y hamartomas, lesiones isquémicas, traumas en la cabeza, traumas de nacimiento, infecciones que afectan a los bebés durante el embarazo, enfermedades inflamatorias y las enfermedades infecciosas. Las convulsiones también pueden estar asociados con el síndrome de West, síndrome Lennox-Gastaut Syn-Drome y el Síndrome de Landau Kleffner ⁽¹²⁾.

La etiología de la epilepsia secundaria puede presentarse sólo en un tercio de los casos diagnosticados cuando los pacientes son adultos. Las enfermedades

cerebrovasculares son las causas más frecuentemente encontrados de epilepsia (40% de los casos). La segunda causa más frecuentemente son los tumores cerebrales ⁽¹¹⁾.

Epilepsia genética están relacionados con mutaciones, que causan una anomalía cerebral, la neurodegeneración y el funcionamiento cerebral anormal. Hay tres tipos de epilepsia que muestran transmisión autosómica. ⁽¹²⁾

- a) Convulsiones neonatales familiares benignas
- b) Epilepsia generalizada con convulsiones inflamatorias
- c) Síndrome de epilepsia parcial.

2.1.5 Clasificación.

La historia de la clasificación se publica por primera vez en 1960 y se actualiza en 1981 para el concepto de convulsiones (ILAE) mientras que en 1989 para la epilepsia, la clasificación se basa en conceptos que, en su mayor parte, son anteriores a la neuroimagen moderna, tecnologías genómicas y los conceptos de la biología molecular. Los autores originales preveían que serían necesarios cambios en la clasificación debido a nueva información adquirida y al desarrollo de nuevas tecnologías de investigación. Esta no es una tarea sencilla. Se han hecho intentos para actualizar los documentos de 1981 y 1989 ⁽⁴⁾; sin embargo, ninguna nueva propuesta se ha recibido ⁽⁵⁾.

Se han propuesto múltiples sistemas de clasificación de la epilepsia basándose en diferentes elementos descriptivos, ya sea la semiología, la gravedad, la topografía o la etiología de las crisis y el síndrome ⁽¹³⁾.

En su reciente informe, la Comisión ILAE para la clasificación de las epilepsia se ha ocupado de la etiología y dividido la epilepsia en tres categorías: genética, estructural/metabólicas y de causa desconocida ⁽⁵⁾.

a).-Genética: El concepto de epilepsia genética es el resultado directo de un defecto genético conocido o supuesto. El conocimiento sobre las contribuciones genéticas puede derivar de los estudios genéticos moleculares específicos que han sido bien replicados o gracias a la evidencia de un papel central de un componente genético. La designación de la naturaleza de la enfermedad genética no excluye la posibilidad de que los factores ambientales (externos al individuo) pueden contribuir a la expresión de la enfermedad. Aunque en la actualidad, no hay prácticamente ningún conocimiento para apoyar a las influencias ambientales específicas como causantes o contribuyentes a formas de epilepsia.

b).-Estructural/metabólico: Conceptualmente, hay una condición estructural o metabólica distinta o enfermedad que se ha demostrado se asocia con un riesgo significativamente mayor de desarrollar epilepsia en estudios diseñados adecuadamente. Las lesiones estructurales del cerebro incluyen trastornos como el derrame cerebral, trauma y la infección adquirida. Estos también pueden ser de origen genético (por ejemplo, la esclerosis tuberosa, o malformaciones del desarrollo cortical); Sin embargo, no es un trastorno separado interpuesto entre el defecto genético y la epilepsia.

c).- Causa desconocida: Desconocido está destinado a ser visto con neutralidad, es decir un trastorno aún no reconocido.

Así como la misma ILAE presenta la siguiente clasificación internacional de la crisis epiléptica (TABLA 1.) basada en las características clínicas y electroencefalografías de la incautación Todos los ataques están ampliamente divididos en dos clases principales ⁽⁵⁾: Las crisis parciales y crisis generalizadas. Si la convulsión es el resultado de la hiperactividad en una parte específica de la corteza cerebral, se denomina parcial. Si la actividad involucra a toda la corteza cerebral, es una convulsión generalizada. Las convulsiones pueden evolucionar de un tipo a otro como las descargas eléctricas se propagan de un área del cerebro hacia otras partes ⁽⁸⁾.

TIPOS DE CRISIS EPILÉPTICAS	SUBTIPOS DE CRISIS EPILÉPTICAS
CRISIS GENERALIZADAS	Ausencias. Crisis Mioclónicas. Crisis clónicas. Crisis tónicas. Crisis tónico- clónicas Crisis atónicas
CRISIS PARCIALES FOCALES	Crisis parciales simples
CRISIS NO CLASIFICADAS	Crisis parciales complejas Espasmos epilépticos.

Tabla 1. Clasificación de acuerdo a la ILAE (Fuente ILAE)

Los signos clínicos o síntomas de convulsiones dependen de la localización de las descargas epilépticas en la corteza y el grado y el patrón de la propagación de la descarga epiléptica en el cerebro (Fig. 2). Muchos pacientes tendrán más de un tipo de ataque y las características de cada tipo de convulsión pueden cambiar de incautación o el paso del tiempo ⁽⁹⁾

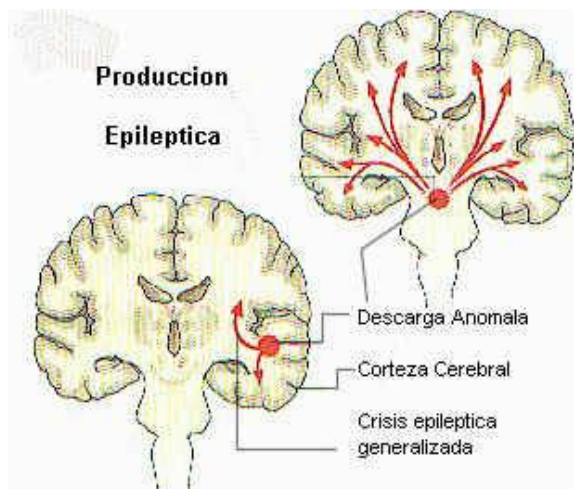
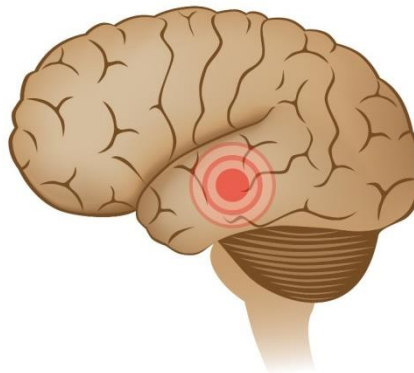
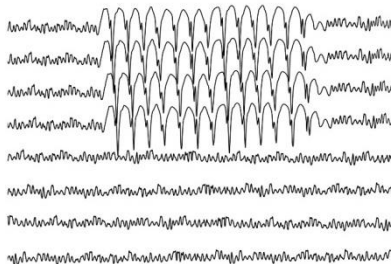


Figura. 2 Localización de la descarga epiléptica.

2.1.5.1 Convulsiones parciales

Las convulsiones parciales o focales (figura 3), son las más comunes y ocurren en el 75% y el 80% de los pacientes que tienen epilepsia. En contraste con las convulsiones generalizadas, las convulsiones parciales comienzan focalmente con una descarga eléctrica anormal en una región restringida del cerebro ⁽⁸⁾. Las convulsiones parciales se subclasifican por su efecto sobre la conciencia, y la memoria en convulsiones parciales simples (paciente permanece consciente), crisis parciales complejas (paciente ha deteriorado la conciencia), o crisis parciales en evolución para las convulsiones tónico-clónicas secundariamente generalizadas ⁽¹⁴⁾.



Partial seizure

Figura 3. Convulsión Parcial

Las *convulsiones parciales simples* son las más espacialmente restringidas de las crisis parciales y se caracterizan por un episodio de alteración de la sensibilidad, la función cognitiva, o la actividad motora durante la cual la conciencia y la capacidad de

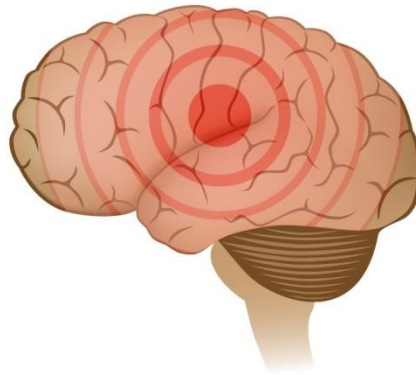
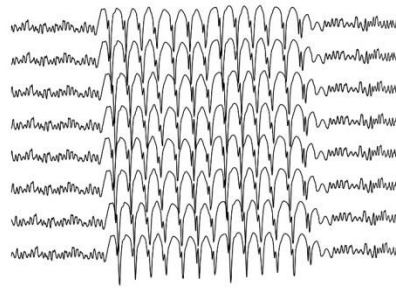
interactuar con la unificación del entorno externo no se vean afectadas ⁽³⁾. Se les conoce como "auras" cuando fueren anteriores a un ataque complejo o secundariamente generalizado. Los síntomas varían, dependiendo de la región del cerebro involucrada y pueden tener signos motores (movimiento de cualquier parte del cuerpo), señales sensoriales (cambios visuales u olfativos), signos psíquicos (miedo, ansiedad, dejávu), o signos autonómicos (mareo, taquicardia, sudoración).

Las convulsiones parciales complejas se caracterizan por un episodio de alteración de la conciencia con un comportamiento alterado, pueden durar entre 30 segundos y 2 minutos ⁽⁸⁾. La actividad motora puede consistir en movimientos automáticos repetitivos de la cara o las extremidades. Las crisis parciales con generalización secundaria se producen cuando la incautación se localiza inicialmente a un área limitada o se extiende involucrando ambos lados del cerebro y se convierte en una convulsión "gran mal" o tónico-clónicas.

2.1.5.2 Convulsiones generalizadas

Las *convulsiones generalizadas* (Fig. 4) comienzan con una descarga eléctrica extendida, con una excesiva participación de la mayor parte o la totalidad del cerebro al mismo tiempo. Se dividen en varios tipos, incluyendo ausencia, mioclónica, atónico, tónico, clónico, y tónico-clónicas ⁽¹⁵⁾.

Los signos clínicos de un tónico-clónicas (o gran mal) convulsión generalizada son bien reconocidas. Un aura (una alteración sensorial) precede a la convulsión en 35% de los pacientes. El aura es seguida por una pérdida abrupta de la conciencia, a menudo acompañada por un "grito epiléptico" causado por el aire que es forzado a salir por la contracción del diafragma a través de una glotis parcialmente cerrada. Durante la fase tónica (10-15 segundos), todo el cuerpo presenta rigidez debido a la totalidad de la contracción de los músculos y los pacientes pueden mostrar clínicamente cianosis, taquicardia e hipertensión ⁽⁸⁾.



Generalized seizure

Figura 4. Convulsiones Generalizadas.

La fase clónica que sigue, está caracterizada por sacudidas rítmicas simultáneas de los brazos y las piernas, por lo general una duración de al menos 1 minuto (figura 4). La pérdida de control de la vejiga es común y los pacientes se pueden morder la lengua, las mejillas o labios. Después de este tipo de ataque, el paciente normalmente entra en un estado "postictal" de confusión y fatiga que dura 30 minutos o más ⁽¹⁴⁾.

Las *Convulsiones tónico-clónicas* que duran más de 5 minutos o se repiten en una serie de dos o más sin un retorno a la conciencia indican una emergencia neurológica grave llamada estado epiléptico que requiere atención médica inmediata a causa de deterioro de las vías respiratorias y la aspiración. Oxígeno Flexible mental seguida de la administración de una benzodiazepina parenteral como el diazepam o midazolam debe ser seguido por el transporte a un departamento de emergencia hospitalaria ⁽⁸⁾.

Ausencia ^(8, 14) (pequeño mal) son convulsiones con episodios breves de conciencia alterada o deteriorada, la falta de respuesta y el cese de la actividad. No ocurre aura y los pacientes tendrán un breve episodio de pérdida de la mirada, que generalmente dura menos de 10 segundos, a veces asociado con el parpadeo o movimientos automáticos de las manos o la boca y cambios autonómicos, como palidez, taquicardia o salivación.

Las crisis de ausencia atípicas ⁽⁸⁾, que se producen en los pacientes con epilepsias generalizadas sintomáticas, son por lo general más tiempo que las ausencias típicas y con frecuencia tienen inicio y la resolución más gradual. Estas convulsiones generalmente ocurren en niños que también tienen otros tipos de convulsiones, inferior a la media de inteligencia y la epilepsia más mal controlada.

Las *Convulsiones mioclónicas* se caracterizan por un breve tirón o una serie de sacudidas que pueden implicar una pequeña parte del cuerpo, tal como un solo dedo, la mano o el pie o pueden implicar ambos lados del cuerpo al mismo tiempo, más a menudo los hombros o los brazos superiores. Por lo general son de corta duración ⁽¹¹⁾.

Las *crisis atónicas* se manifiestan como una pérdida repentina del tono muscular en la mayor parte o la totalidad del cuerpo, que puede incluir caídas o el paciente puede derrumbarse al suelo ⁽⁸⁾.

Las *Clónicas* son, movimientos rítmicos espasmódicos de las partes del cuerpo, como los brazos o las piernas, con alteración de la conciencia que se producen con frecuencia en personas que tienen epilepsia focal ⁽¹⁵⁾.

Convulsiones tónicas se caracterizan por una rigidez del cuerpo o de las extremidades, a menudo resulta en una caída si el paciente está de pie. Estos ataques tienen el mayor riesgo de lesión traumática en la cabeza, oral y estructuras dentales

secundarias a la caída y la contracción forzada de los maxilares. Los ataques tónicos duran de 5 a 20 segundos y son seguidos por un estado postictal^(8,16).

2.1.6 Bases fisiopatológicas de la epilepsia.

Aunque las bases fisiopatológicas de la epilepsia no son todavía bien conocidas y la mayoría de los datos han sido obtenidos de crisis parciales, tal parece que en el inicio y la propagación de la descarga paroxística intervienen ⁽¹⁷⁾:

- a) La capacidad de un grupo de neuronas para generar la descarga
- b) La capacidad del sistema excitador glutamatérgico, en especial de los receptores para N-metil-D-aspartato (NMDA), para amplificar la señal, generándola y propagándola.
- c) La capacidad del sistema inhibitor GABAérgico para regular la activación de los receptores NMDA, impedir la génesis de la descarga y controlar su propagación intracerebral.

2.1.6.1 Inicio de la actividad epiléptica.

Las crisis suelen originarse a partir de los cambios paroxísticos de despolarización (PDS) que se observan en el foco epiléptico (figura 5). Estos cambios se inician con una despolarización de la neurona que responde con una salva de potenciales de acción de alta frecuencia, acompañados de una despolarización mantenida y seguidos por una hiperpolarización de la neurona ⁽³⁾.

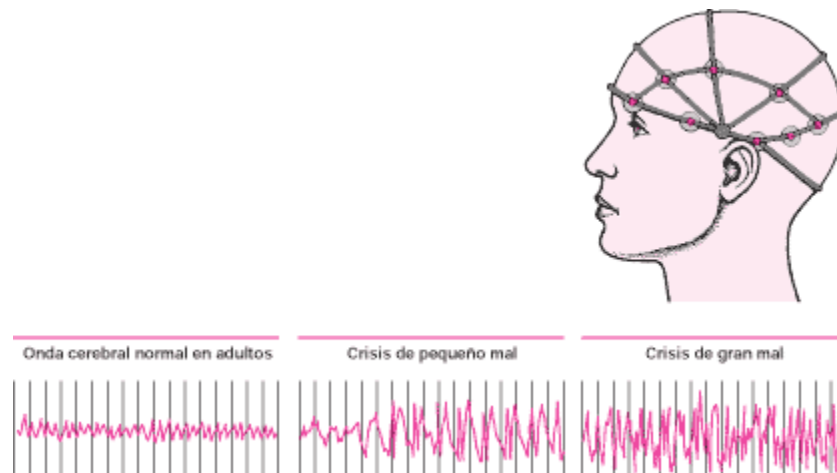


Figura 5. Foco epiléptico.

El inicio de la descarga se atribuye a la activación de receptores glutamatérgicos para el ácido α -amino-3-hidroxi-5-metil-4-isoxiazol-propiónico (AMPA), que permite una rápida entrada de sodio; la prolongación de la descarga y la despolarización mantenida se atribuyen a la estimulación de receptores glutamatérgicos NMDA que provocan, además de una entrada rápida de sodio, una lenta entrada de calcio; la hiperpolarización que le sigue al parecer se debe a una salida activa de potasio, que se atribuye a una reacción inhibitoria GABAérgica que en condiciones normales, limita la extensión de la descarga⁽¹⁸⁾.

2.1.6.2 Sincronización de la descarga.

La descarga paroxística de un foco epiléptico es frecuente que se auto limite y no llegue a propagarse. Para que se propague, debe haber una sincronización de la descarga, es decir, un reclutamiento de neuronas normales vecinas que descarguen simultáneamente ⁽¹⁷⁾. Esta sincronización, que origina las manifestaciones EEG intercricas, requiere una excitación y/o una desinhibición anómalas dentro del neocórtex o del hipocampo. ⁽¹⁹⁾

En el neocórtex, la descarga puede iniciarse en las células piramidales de las capas IV y V por su mayor riqueza en receptores NMDA y su menor inhibición GABAérgica.

Esta señal se amplifica por excitación de otras células piramidales, de interneuronas glutamatérgicas excitadoras y de interneuronas GABAérgicas que al inhibir a otras neuronas inhibitorias GABAérgicas provocan excitación por desinhibición ⁽¹⁸⁾. Habitualmente, la descarga de las capas IV y V se propaga a la capa II donde suele frenarse por la fuerte acción inhibitoria de las numerosas interneuronas GABAérgicas de esta capa.

2.1.6.3 Propagación de la descarga.

El tercer requisito para la aparición de una crisis es la propagación de la descarga a otras estructuras del SNC cuya activación provoca las manifestaciones EEG críticas y las manifestaciones clínicas ⁽¹⁷⁾. En las crisis focales, el impulso iniciado en el neocórtex se propaga a otras áreas corticales de éste y del otro hemisferio, a los núcleos subcorticales (tálamo y ganglios basales), al bulbo y a la médula. En las crisis hipocámpicas, la descarga se propaga a subtálamo, tálamo y ganglios basales ⁽¹⁹⁾. El inicio y propagación de las crisis generalizadas primarias es menos conocido: en la hipótesis centroencefálica se generan en el tronco del encéfalo y en la hipótesis corticorreticular, en la corteza, pero en ambos casos parece que el tálamo desempeña un importante papel ^(3, 17).

Las ausencias generalizadas pueden entenderse como una epilepsia corticorreticular en la que se produce una alternancia de excitación talamocortical y de inhibición por activación de interneuronas GABAérgicas que genera la característica punta-onda y provoca la pérdida de conciencia ⁽¹⁷⁾.

En la propagación intracerebral de la descarga intervienen circuitos excitadores y desinhibidores que refuerzan el estímulo inicial (fig. 6). La descarga procedente del neocórtex se proyecta al cuerpo estriado y al tálamo a través de vías glutamatérgicas que activan receptores NMDA y NO-NMDA; la riqueza de inhibición GABAérgica en ambas estructuras frena, habitualmente, este estímulo cortical ^(17, 18,19).

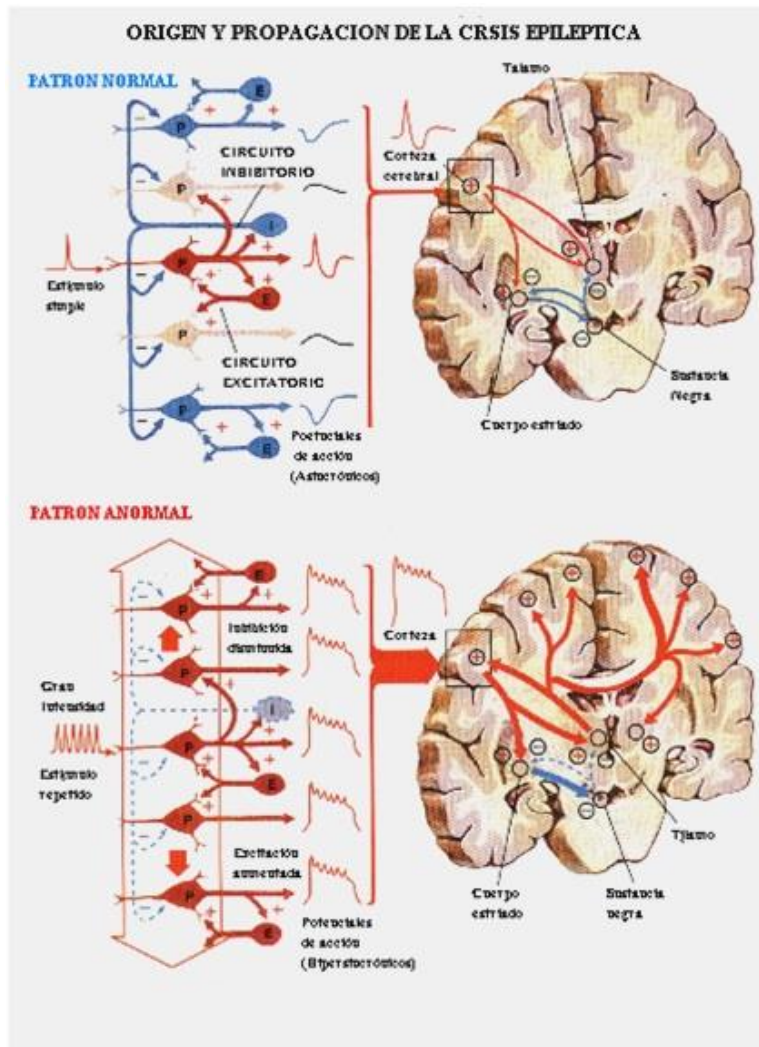


Figura 6. Origen y propagación de la crisis epiléptica ⁽²⁰⁾.

2.1.7 Diagnóstico.

El Estudio diagnóstico adecuado, para el diagnóstico de la epilepsia implica múltiples enfoques. Dada la gran variedad de presentaciones clínicas, es necesario utilizar técnicas estandarizados para diagnosticar la epilepsia y descartar otras condiciones. Estas técnicas incluyen la electroencefalografía, resonancia magnética, análisis de sangre de rutina, punción lumbar, y electrocardiografía ⁽⁸⁾.

El diagnóstico de la epilepsia requiere la presencia de convulsiones recurrentes, no provocados. Los pacientes que presentan convulsiones deben someterse a un examen

general y neurológico, en busca de otras causas de pérdida de la conciencia (por ejemplo, anomalías cardíacas, la evidencia de infección), factores que contribuyen o causas secundarias de la epilepsia y signos neurológicos focales. (fig.7)

HISTORIA CLÍNICA

Obtener datos del paciente, familiares, testigos

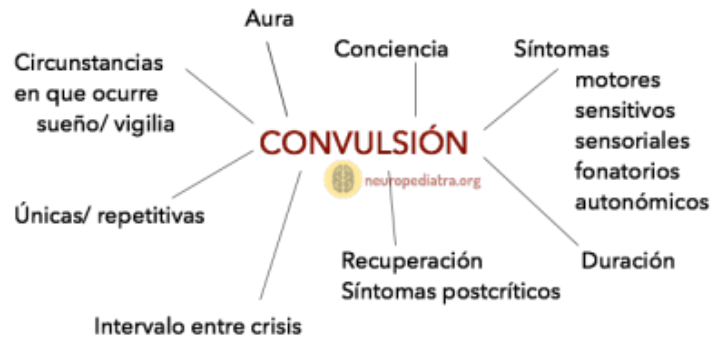

Figura 7. Diagnóstico de la epilepsia.

Algunos de los hallazgos clínicos importantes incluyen alteraciones en la conciencia, disminución de la sensación, habilidades motrices y reflejos.

Se debe hacer un recuento detallado por el paciente o familiares de los ataques, la duración de los mismos, desde que edad se presentan, las características de las crisis convulsivas, si existen factores predisponentes, esto será de gran ayuda para establecer un diagnóstico correcto. Todos los pacientes que refieren presentan convulsiones de nueva aparición deberán realizarse exámenes de sangre para hemograma y bioquímica (urea y electrolitos, azúcar en la sangre, el calcio, y las pruebas de función hepática). También deben tener un electrocardiograma (ECG) con la finalidad de buscar anomalías cardíacas. EEG, combinado con el cuadro clínico, es fundamental para el diagnóstico de la epilepsia.

2.1.8 Tratamiento Farmacológico de la epilepsia.

El manejo de la epilepsia incluye terapia con medicamentos, cirugía o estimulación del nervio vago. En el tratamiento de la epilepsia, el diagnóstico correcto es especialmente importante. El médico debe obtener los estudios apropiados y compararlos con una historia completa por lo que un diagnóstico puede ser alcanzado antes de iniciar cualquier tratamiento ⁽⁸⁾.

Desde hace 2500 años se ha tratado de encontrar el antiepiléptico ideal, es decir aquel fármaco que sea eficaz (posibilidad de obtener libertad de crisis o al menos buena respuesta es decir una disminución en un 50% en la frecuencia de crisis o de cada tipo de crisis), efectivo (óptima relación entre eficacia y tolerabilidad/seguridad; la tolerabilidad está relacionada con mínimos efectos colaterales y teratogenicidad), con un adecuado perfil farmacocinético (buena disponibilidad relacionada con una adecuada absorción, sin unión a proteínas plasmáticas ni metabolismo hepático, lo cual disminuye la posibilidad de interacción farmacológica), de fácil administración (1 a 2 veces al día, de liberación prolongada) y más recientemente, con efecto antiepileptogénico ⁽³⁾.

Varios fármacos antiepilépticos se pueden utilizar como el primer fármaco en el tratamiento de trastornos epilépticos. No hay directrices definitivas. Los Fármacos Antiepilépticos (FAE) se seleccionan basándose en las características mencionadas, al tipo de crisis, síndrome, edad, medicamentos concomitantes y de acuerdo a las características individuales de los pacientes se realiza la elección del antiepiléptico más adecuado ⁽¹⁷⁾.

El tratamiento con medicamentos generalmente se centra en el uso de una dosis adecuada de un solo medicamento en lugar de dosis más pequeñas de varios medicamentos. La mono terapia es la meta para la mayoría de los pacientes debido a los beneficios de un mejor cumplimiento de drogas, reducción de costo de las evaluaciones de la medicación y de laboratorio, menor riesgo de efectos adversos, y la reducción de las interacciones entre medicamentos ⁽²¹⁾.

Típicamente, se utiliza un esquema con una terapia farmacológica con seis opciones de antiepilépticos. Estos medicamentos son el fenobarbital, fenitoína, benzodiazepinas, carbamazepina, etosuximida, y ácido valproico. Sin embargo, el número de nuevos medicamentos disponibles ha aumentado constantemente en los últimos años ⁽⁸⁾.

En la actualidad, 19 medicamentos han sido aprobados por la Administración de Alimentos y Medicamentos (FDA) para su uso en el tratamiento de las crisis epilépticas en los Estados Unidos: carbamazepina, clorazepato, clonazepam, etosuximida, felbamato, fos-fenitoína, gabapentina, lamotrigina, levetiracetam, oxcarbazepina, fenobarbital, fenitoína, pregabalina, primidona, tiagabin, topiramato, valproato semisódico, ácido valproico, y zonisamida. La mayoría de éstos aparecieron después de 1990 ⁽²²⁾.

El objetivo de la terapia farmacológica es, obviamente, para controlar la actividad convulsiva y reducir al mínimo los efectos adversos de los medicamentos antiepilépticos. Este objetivo se puede lograr en aproximadamente el 70% a 75% de los pacientes con epilepsia. La mayoría de los pacientes se controlan con eficacia con un solo medicamento antiepiléptico. Un pequeño porcentaje de los pacientes requerirán una segunda medicación antiepiléptica añadido al régimen ⁽⁸⁾.

La acción de los antiepilépticos es en general inespecífica: tienen un efecto estabilizador de la membrana y modificador del tono neurotransmisor que va a ejercer un efecto protector independientemente de la causa específica, y muchas veces desconocida, que provoca las crisis. De hecho, la mayor parte de los fármacos antiepilépticos tienen poco efecto sobre el foco epiléptico; más bien impiden la propagación de la descarga a estructuras normales vecinas ⁽²²⁾.

Aunque no se tiene la seguridad de que sean los únicos ni los más importantes, los efectos de los antiepilépticos que se observan a concentraciones terapéuticas que al parecer tienen mayor influencia sobre la génesis y la propagación de las crisis. Algunos de ellos son:

Manejo Endodóntico del paciente epiléptico: Reporte de caso.

- Inhibición de los canales de sodio.
- La facilitación de la inhibición GABAérgica.
- La inhibición de la excitación glutamatérgica .
- La inhibición de los canales T de calcio talámicos.

Las drogas antiepilépticas se pueden clasificar de la siguiente manera ⁽⁸⁾:(tabla 2):

Clasificación	Farmaco
Antiepilépticos clásicos de primera generación	Fenobarbital, fenitoína, etosuximida y primidona.
Antiepilépticos clásicos de segunda generación	Carbamazepina, valproato y benzodiazepinas.
Nuevos antiepilépticos	Felbamato, gabapentina, lamotrigina y vigabatrina
Otros antiepilépticos	Acetazolamida, ACTH y corticoides, estiripentol, eterobarbo, fosfenitoína, oxcarbazepina, tiagabina, topiramato, remacemida y zonisamida

Fuente Manejo dental del paciente epiléptico 2006.

2.2 Relación Endodóntica con la Epilepsia.

2.2.1 Endodoncia

La Endodoncia es la rama de la odontología que trata de la morfología, fisiología, y patología de la pulpa dental y los tejidos perirradiculares, su estudio y práctica engloba las ciencias básicas y clínicas incluyendo la biología de la pulpa normal y la etiología, diagnóstico, prevención y tratamiento de las patologías y lesiones de la pulpa y alteraciones perirradiculares asociadas ⁽²³⁾.

Los pacientes epilépticos son altamente propensos a presentar lesiones en la cavidad bucal, en comparación con los pacientes no epilépticos, producto de mala higiene bucal e inadecuada condición dental. Esto se explica por el hecho de que estos pacientes reciben insuficiente cuidado dental, ya que no acuden con el odontólogo debido al riesgo de presentar crisis convulsivas durante la realización de algún tratamiento dental ⁽²⁴⁾.

La relación entre epilepsia y salud bucal es múltiple, aunque los diversos estudios encontrados en la literatura se enfocan principalmente a las patologías periodontales asociadas a los medicamentos antiepilépticos (Tabla 3), como el agrandamiento gingival, periodontitis y por ende lesiones endoperiodontales; (tópicos de odontología integral) y también asociadas como se menciona al inicio a una deficiente higiene oral ⁽²⁴⁾.

Además algunos efectos secundarios provocados por los fármacos antiepilépticos. Estos efectos adversos incluyen, - aunque no se limitan solo a esto- somnolencia, mareos, náuseas, cambios visuales y fatiga. Los síntomas intraorales pueden incluir xerostomía, dolor en la lengua, las encías inflamadas o sangrantes, e hinchazón de la cara, los labios y la lengua. Algunos efectos adversos están relacionados con la dosis de los medicamentos, mientras que otros efectos, tales como reacciones de tipo alérgico, se producen independientemente de la dosis ⁽⁸⁾.

En este tipo de pacientes el tratamiento endodóntico juega un papel muy importante, ya que en caso de presentarse una crisis epiléptica puede deglutir algún instrumento o provocase más fácilmente traumas dentales, siempre debemos preferir un tratamiento endodóntico que nos permita la conservación dental; para que la cavidad oral se encuentre en adecuadas condiciones y cumpla con la función masticatoria en lugar de optar por realiza exodoncias y la posterior colocación de una prótesis removible ⁽²⁵⁾.

2.2.2 Afecciones Bucales del Paciente Epiléptico.

Dentro de las afecciones más frecuentes en la cavidad bucal se encuentran: caries dental, enfermedad periodontal (gingivitis, periodontitis, lesiones endoperiodontales), hiperplasia gingival ⁽¹³⁾. Además, su condición dental se ve agravada por las lesiones y daños causados a tejidos duros y blandos en la región maxilofacial durante las convulsiones, y producto de las reacciones adversas de los fármacos antiepilépticos consumidos.

2.2.3 Caries Dental y efectos sobre la pulpa.

La pulpa dental es un tejido conectivo que está situado en un ambiente único ya que se encuentra encerrada en una cámara rígida de dentina mineralizada (reacción de la pulpa). El complejo pulpo-dentinario es un concepto importante para entender la patobiología de la dentina y de la pulpa. Durante el desarrollo, las células pulpares producen dentina, nervios, vasos sanguíneos, aunque la dentina y la pulpa tienen diferentes estructuras y composiciones, una vez formadas reaccionan frente al estímulo como una unidad funcional. La exposición de la dentina a través de la atrición, el trauma o la caries, produce reacciones pulpares profundas que tienden a reducir la permeabilidad dentinal y a estimular la formación de dentina adicional ⁽²³⁾.

La comprensión del proceso de la caries y su efecto en la pulpa se presenta en el contexto de que la caries se desarrolla en varias tasas de progresión. La caries dental es una infección localizada, destructiva y progresiva de la dentina; si se deja sin

tratamiento, puede ocasionar necrosis pulpar y la potencial pérdida del diente ⁽²³⁾. Al principio del proceso de caries, la pulpa refleja los cambios dentro de la actividad de la lesión.

Tres reacciones básicas tienden a proteger a la pulpa frente a la caries: a) un descenso en la permeabilidad dentinaria, b) la formación de dentina terciaria y c) las reacciones inflamatorias e inmunológicas ⁽²⁶⁾.

Los metabolitos bacterianos tales como los ácidos se consideran el inicio de las reacciones pulpares, a pesar de que la capacidad tampón del fluido dentinario probablemente neutralice el pH antes de que produzca directamente una respuesta perjudicial. La respuesta inflamatoria a la caries se caracteriza por el acúmulo focal de células inflamatorias crónicas ⁽²⁶⁾. Este proceso está probablemente mediado, en un estadio inicial, por los odontoblastos y, posteriormente, por las células dendríticas; estas últimas son responsables de la presentación del antígeno y de la estimulación de los linfocitos T ⁽²³⁾.

En la lesión incipiente, los anticuerpos se acumulan en la capa odontoblástica; con el avance de la lesión, pueden verse en los túbulos dentinarios. Los mediadores neurogénicos están implicados en la respuesta pulpar a los irritantes y al igual que los componentes del sistema inmune, pueden mediar en el proceso patológico ⁽²⁷⁾.

La estimulación externa de la dentina provoca la liberación de neuropéptidos proinflamatorios desde los nervios aferentes pulpares. Se liberan sustancia P (SP) y péptido relacionado con el gen de la calcitonina (CGRP, calcitonin gene related peptide), los cuales producen respuestas vasculares tales como la vasodilatación y aumento de la permeabilidad vascular, lo que provoca un proceso inflamatorio con edema, calor y dolor. Esto se traduce en un aumento neto de la presión tisular que puede progresar a necrosis en circunstancias extremas y persistentes ⁽²³⁾.

Las investigaciones histofisiológicas demuestran que la vitalidad dentaria depende en mayor grado de su microcirculación que de su mecanismo sensitivo. Se considera que el flujo sanguíneo pulpar es el más rápido del organismo, alcanzando una velocidad de 0,3 mm/seg en las arteriolas, de 0,15 mm en las vénulas, y de 0,08 mm en los capilares, lo que provoca que la presión sanguínea pulpar sea una de las más elevadas en comparación con otros tejidos orgánicos⁽²³⁾.

El acumulo de células inflamatorias comienza a ser marcado cuando la lesión cariosa se aproxima a la pulpa y la infección alcanza la dentina terciaria. La exposición pulpar en los dientes deciduos e inmaduros puede provocar una respuesta proliferativa o hiperplásica o formación de un pólipo pulpar por la rica irrigación sanguínea, junto con el abundante drenaje linfático y oral ⁽²⁵⁾.

2.2.4 Lesiones endoperiodontales.

Desde 1964, cuando Simring y Goldberg describieron por primera vez la relación entre la enfermedad pulpar y periodontal, las relaciones entre las enfermedades pulpares y periodontales ocurren a través de las íntimas conexiones anatómicas y vasculares que existen entre la pulpa y el periodonto; tradicionalmente, estas interrelaciones se han demostrado mediante el empleo de criterios radiológicos, histopatológicos y clínicos. Los trastornos de la pulpa dental y el periodonto son los causantes de más del 50% de la mortalidad del diente ⁽²³⁾.

Existen 5 tipos de lesiones endoperiodontales, las que se encuentran en el siguiente esquema (fig. 8):

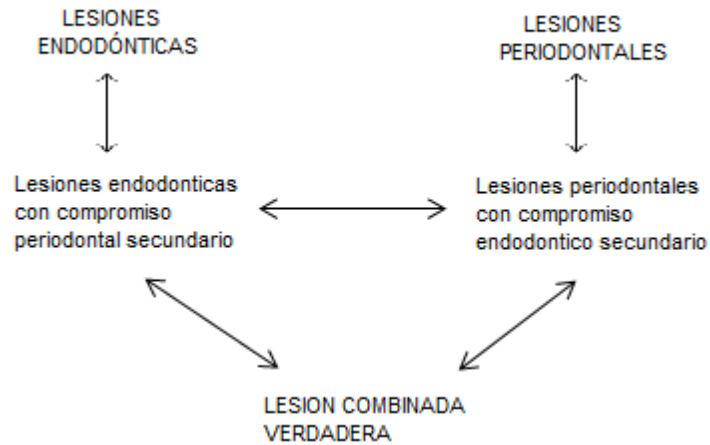


Figura 8. Esquema de las lesiones endodónticas, periodontales y sus Combinaciones.

2.2.4.1 Lesiones endodónticas.

Clínicamente, estas lesiones pueden aparecer al mismo tiempo con drenaje del área del surco gingival o inflamación de la encía bucal. Aunque el paciente pueda tener mínimas molestias, el dolor no suele estar presente. En una impresión clínica inicial es que es de origen periodontal. Sin embargo, son periodontales en el caso que pase a través de ligamento periodontal. En la realidad, son fistulas derivadas de la enfermedad pulpar ⁽²⁶⁾.

Radiográficamente, pueden aparecer diferentes niveles de pérdida ósea dependiendo de la vía de fistulización. La pulpa necrótica puede causar un tracto sinusal desde el ápice pasando a lo largo del periodonto a través de la superficie radicular mesial o distal, para salir a nivel de la línea cervical. Esto aparece como una radiolucidez a lo largo de toda la longitud de la raíz ⁽²⁸⁾.

Estas lesiones ocurren en cualquier diente del maxilar superior e inferior. La fistulación también puede ocurrir desde el ápice hasta el área de bifurcación (Fig. 9) que, radiográficamente, genera una apariencia de enfermedad periodontal ⁽²⁶⁾.

Una imagen radiográfica similar puede resultar de una irritación pulpar; continúa pasando por un conducto accesorio, que termina en el área de furcación. En cuanto al diagnóstico, uno debe sospechar que es una lesión de origen pulpar cuando el nivel de la cresta ósea mesial y distal se ve aparentemente normal y solo hay un área de radio lucidez a nivel de la furca⁽²³⁾.

Otra posibilidad de resultado de fistulación de un conducto accesorio a cierta distancia del ápice por mesial o distal es que se puede asemejar a un bolsillo infraoseo. Se debe señalar que si se produce la fistulización hacia bucal o lingual, la imagen se superpone sobre la raíz del diente y puede que la radio lucidez no aparezca en la radiografía. Esto también puede pasar en los molares superiores, donde la raíz palatina tapa el área de trifurcación ⁽²⁶⁾.

Por lo tanto, es imperativo introducir un cono de gutapercha en el tracto sinusal y tomar una radiografía, para determinar el origen de la lesión. Sin embargo, cuando la pulpa no responde al vitalometro eléctrico o a las pruebas de sensibilidad pulpar, es evidente que una pulpa necrótica puede ser la causante. Además, al sondaje se encuentra mínima cantidad de cálculo o biofilm. Por lo tanto, en realidad no son enfermedades periodontales, si no fistulas de origen endodóntico. Estas sanarán únicamente con la realización de una terapia endodóntica ⁽²⁸⁾.

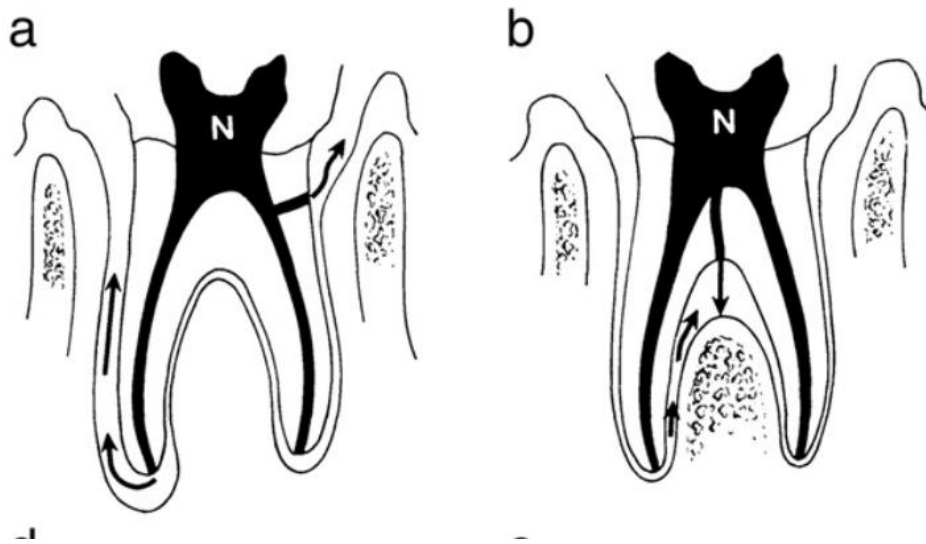


Fig 9: (a) Las lesiones endodónticas. La vía de fistulización es evidente a través del ligamento periodontal desde el ápice o un canal lateral. b) la fistulización a través del ápice o conducto lateral puede involucrar la bifurcación.

Las enfermedades endodónticas primarias suelen remitir tras el tratamiento de los conductos radiculares. El trayecto de la fístula hacia el surco gingival o el área de furcación desaparece pronto, una vez que se ha eliminado pulpa necrótica y se han sellado bien los conductos radiculares (fig.10). Es importante saber que cualquier tratamiento periodontal fallará si no se ha realizado un adecuado diagnóstico pulpar y por ende un tratamiento endodóntico ⁽²⁸⁾.

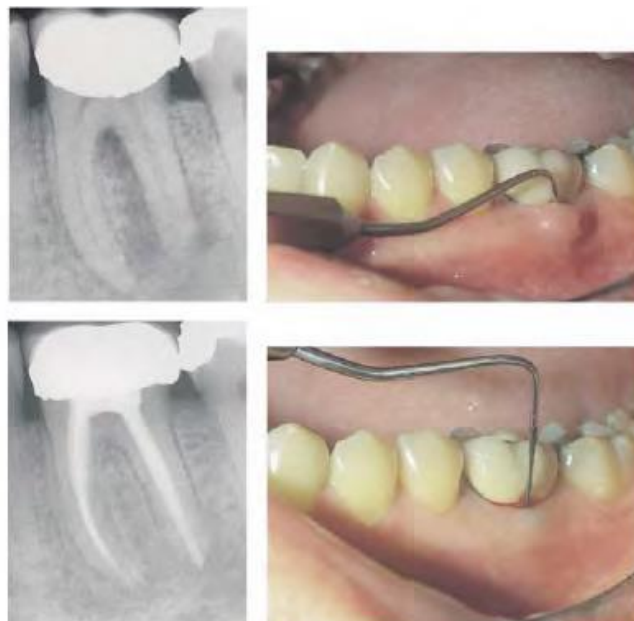

Figura.7 Enfermedad endodóntica primaria en un primer molar inferior con pulpa necrótica. A) Radiografía preoperatoria que muestra una gran radiotransparencia perirradicular, asociada con una transparencia en la raíz distal y la furca. B) Clínicamente se podía sondar por vestibular un defecto periodontal estrecho. Obsérvese la inflamación gingival. C) Radiografía al año de seguimiento que muestra la resolución de la radiotransparencia ósea. D) Clínicamente, el defecto vestibular había curado y el sondaje era normal.

2.2.4.2 Lesión endodóntica primaria y lesión periodontal secundaria.

Después de un periodo de tiempo, si la lesión endodóntica primaria no se trata, se puede convertir secundariamente en una destrucción periodontal (Fig. 11). El biofilm se puede empezar a formar en el margen gingival, que podría dar lugar a una periodontitis ⁽²⁶⁾.

El pronóstico depende de la terapia periodontal, asumiendo que la endodoncia es adecuada. Únicamente Con la terapia de conductos, solo una parte de la lesión va a remitir, lo que indica afección periodontal secundaria ⁽¹³⁾.

En general, las áreas de curación inducidas endodónticamente se pueden anticipar o prevenir (Fig, 9). Las lesiones endodónticas primarias con afectación periodontal secundaria pueden producirse también como resultado de la perforación de la raíz durante el tratamiento de conductos, o de la colocación incorrecta de postes o pins durante una restauración de corona ⁽²⁸⁾.

Los síntomas pueden ser agudos, con formación de abscesos periodontales asociados a dolor, inflamación, pus o exudado, formación de bolsas y movilidad del diente. A veces puede presentarse una forma más crónica sin dolor, que produce la aparición súbita de una bolsa con sangrado en el sondaje o exudado de pus. Cuando la perforación de la raíz está situada cerca de la cresta alveolar, puede levantarse un colgajo y reparar el defecto con un material de obturación apropiado ⁽²⁹⁾. En perforaciones más profundas, o en el techo de una furca, la reparación inmediata de la perforación tiene un mejor pronóstico que el tratamiento de una infectada. El uso de

agregado mineral trióxido permite la curación del cemento siguiendo la reparación inmediata⁽²⁸⁾.

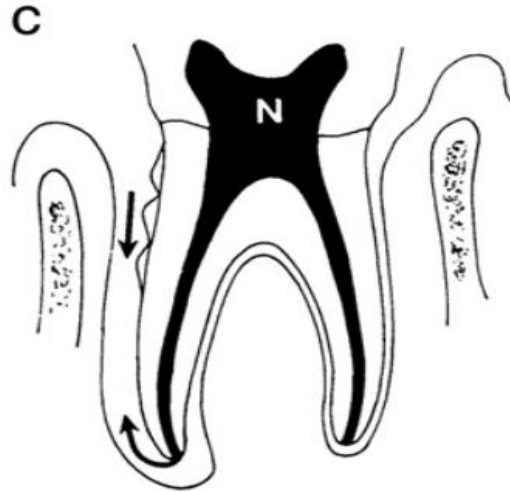


Fig.11: Lesión endodóntica primaria y periodontal secundaria.

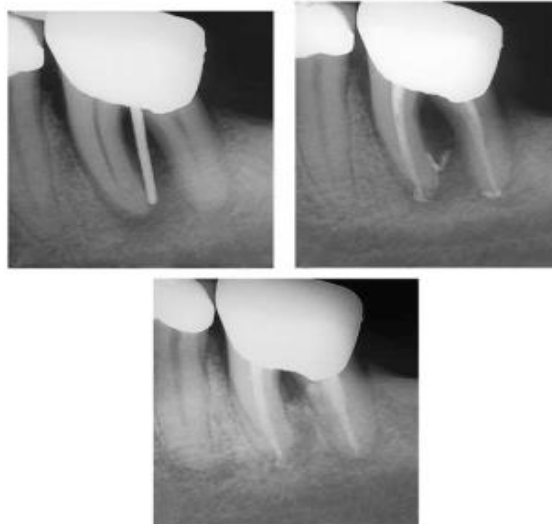


Fig 12: Lesión endodóntica primaria con afección periodontal secundaria en un primer molar inferior con pulpa necrótica.

2.2.4.3 Lesión periodontal primaria.

Estas lesiones son causadas por enfermedad periodontal. La periodontitis progresa poco a poco sin control a lo largo de la superficie de la raíz hasta que alcanza región apical⁽²³⁾ (Fig. 13).

El trauma oclusal puede o no puede estar superpuesta con estas lesiones. El diagnóstico está basado en las pruebas periodontales usuales. El sondaje usualmente revela cálculo a lo largo de la raíz en diferentes profundidades y la pulpa responde vital a las diferentes pruebas de sensibilidad pulpar. El pronóstico de esta situación depende totalmente de la eficacia de la terapia periodontal ⁽²⁶⁾.

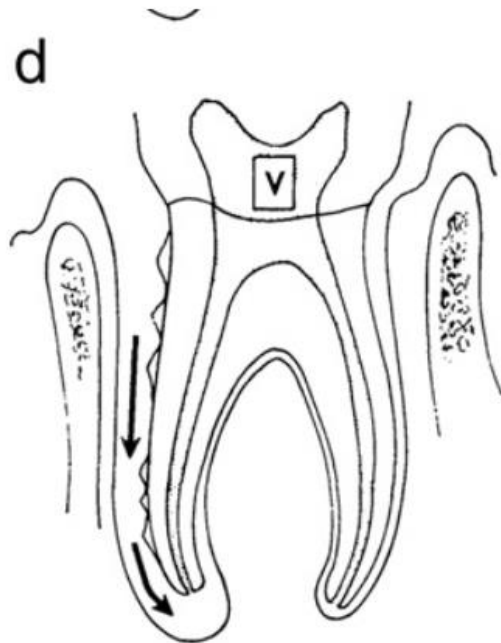


Fig. 10: Lesiones periodontales. Esta es una progresión de la periodontitis hasta compromiso apical.

2.2.4.4 Lesión periodontal primaria y lesión endodóntica secundaria

A medida que las lesiones periodontales progresan hacia apical, los conductos laterales o accesorios se pueden exponer al ambiente oral, lo que puede conducir a una necrosis pulpar. Además, la necrosis pulpar puede ser resultado de los procedimientos periodontales, donde el suministro de sangre es cortado por una cureta para los conductos accesorios y el ápice. ⁽²⁸⁾ (Fig.14)

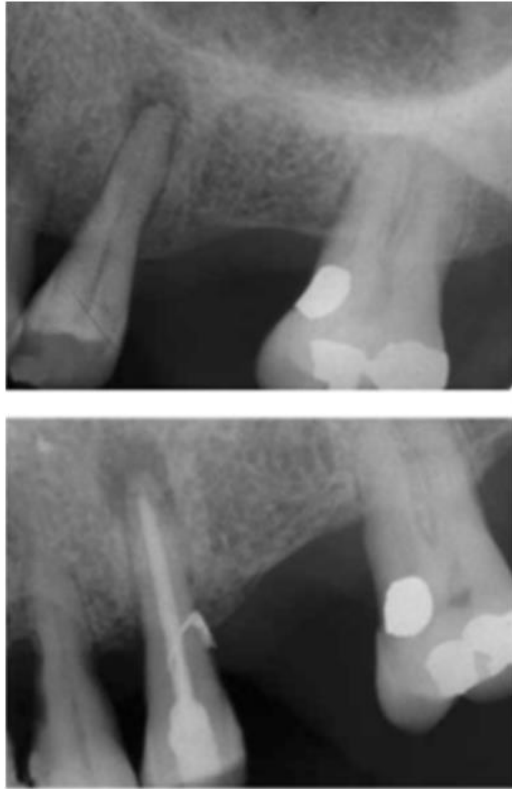


Fig. 14: Enfermedad periodontal primaria con afectación secundaria endodóntica en un premolar superior. A) Radiografía en la que se observa la pérdida de hueso en un tercio de la raíz y la radiotransparencia periapical separada. La corona estaba intacta, pero la 22 sensibilidad pulpar era negativa. B) Radiografía tomada al término del tratamiento endodóntico. Se observan que el canal lateral estaba expuesto al medio oral debido a la pérdida de hueso. El canal lateral expuesto es una de las posibles vías de infección del conducto radicular.

2.2.4.5 Lesiones combinadas verdaderas.

Estas lesiones se producen cuando existe una lesión periapical inducidas por inducción endodóntica y periodontal (Fig. 15). El defecto infraóseo radiográficamente es creada cuando estas dos entidades se encuentran y convergen en algún lugar a lo largo de la superficie radicular. En última instancia, clínica y radiográficamente es indistinguible de las otras lesiones que son secundariamente involucradas ⁽²⁹⁾.

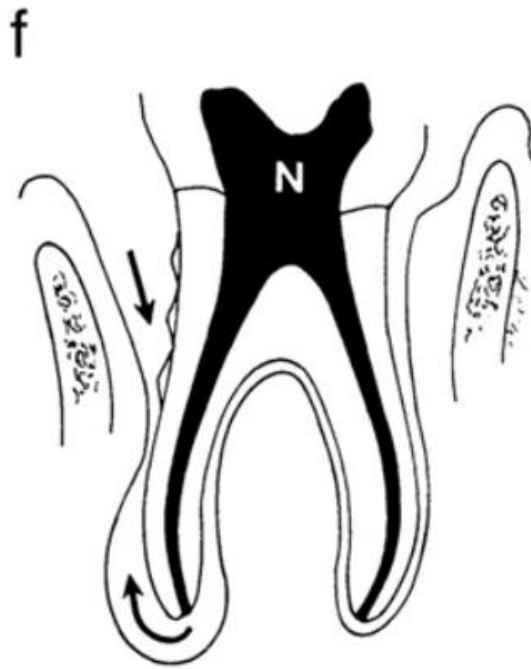


Fig. 15: Lesión combinada verdadera. Las dos lesiones separadas se dirigen a una fusión que forma la lesión combinada verdadera.

2.2.5 Trauma dental.

Las lesiones traumáticas de los dientes ocasionan daños en muchas estructuras dentales y perirradiculares, haciendo que el tratamiento y las consecuencias de estas lesiones sean multifactoriales. En muchos casos, después de un traumatismo dental, se debe realizar un tratamiento endodóntico en un diente permanente, joven, unirradicular y sin caries. ⁽²³⁾.

Las consideraciones para los pacientes epilépticos incluyen el tratamiento de efectos colaterales de los medicamentos en los tejidos blandos, y corregir los daños en las estructuras dentarias que ocurren debido a traumas producto de las crisis convulsivas.

2.2.5.1 Tipos más comunes de traumatismo dental en el paciente epiléptico.

Fracturas coronales: La mayoría de fracturas coronales se producen en dientes anteriores jóvenes y sin caries. Esto hace que sea esencial mantener o recuperar la vitalidad de la pulpa. Por suerte, el tratamiento de la pulpa vital tiene un buen pronóstico en estos casos, si se controla adecuadamente el tratamiento correcto y las visitas de control ⁽²³⁾.

Fracturas coronorradiculares: Las fracturas coronorradiculares se deben tratar primero por un periodoncista para asegurar la obtención de un buen margen para la restauración. Si desde el punto de vista periodontal se puede mantener el diente, la pulpa se trata como en las fracturas coronarias ⁽²³⁾.

Fracturas radiculares: Sorprendentemente, un gran número de pulpas de dientes con fracturas radiculares sobreviven a estas lesiones a veces espectaculares. En casi todos los casos, el segmento apical permanece vital y en muchos casos, el segmento coronal permanece vital o recupera la vitalidad después de la lesión. Si el segmento coronal pierde la vitalidad de forma permanente, debe tratarse como un diente permanente inmaduro con una pulpa no vital. El segmento apical no se debe tratar ⁽²³⁾.

Luxaciones y avulsiones: Las luxaciones producen con frecuencia necrosis pulpar y una lesión de la capa protectora del cemento radicular. La posibilidad de infección pulpar en una raíz que ha perdido su capa protectora de cemento convierte estas lesiones en potencialmente peligrosas. Es fundamental realizar una evaluación correcta de urgencia y de seguimiento, que puede incluir el tratamiento endodóntico oportuno ⁽²³⁾.

2.2.6 Efectos de los fármacos antiepilépticos en la cavidad oral.

Como hemos mencionado anteriormente existen diversos fármacos antiepilépticos de los cuales nuestro paciente puede estar haciendo uso, el consumo de estos provoca algunas reacciones adversas dentro de la cavidad oral en la tabla 3 se describen, los fármacos y el efecto que provocan en cavidad oral ⁽³⁰⁾.

Tabla 3	
Efectos adversos de los fármacos antiepilépticos	
FARMACO	EFFECTOS ORALES
Carbamazepina	Agranulocitosis, anemia aplásica, xerostomia, higiene oral disminuida, hiperplasia gingival (trombocitopenia), osteoporosis.
Clonazepam	Letargo, ataxia, interacciones medicamentosas.
Ethosuximida (Zarontin)	Leucopenia, síndrome Stevens-Johnson, edema, disgeusia.
Felbamata (Felbatol)	Anemia aplásica, xerostomia, estomatitis, edema orofacial, Disgeusia.
Gabapentina (Neurontin)	Xerostomia, estomatitis, gingivitis, glositis, edema orofacial, disgeusia.
Lamotrigine (Lamictal)	Ataxia, síndrome Stevens-Johnson, xerostomia, estomatitis, gingivitis, glositis, disgeusia.
Levetiracetam (Keppra)	Xerostomia, estomatitis, gingivitis, edema orofacial, disgeusia.
Oxcarbazepine (Trileptal)	Rash cutáneo, xerostomia, gingivitis, estomatitis, disgeusia.
Fenobarbital (Luminal)	Letargo, interacciones medicamentosas xerostomia, estomatitis, osteoporosis,
Fenitoina (Dilantin)	Hiperplasia Gingival, salud oral disminuida, agrandamiento gingival, osteoporosis.
Primidone (Mysolin)	Ataxia, vertigo, estomatitis, osteoporosis.
Tiagabine (Gabitril)	Nuevas crisis epilépticas.
Topiramate (Topamax)	Xerostomia, Gingivitis, edema orofacial.

Manejo Endodóntico del paciente epiléptico: Reporte de caso.

Valproato (Depakene, Depakote)	Hipersalivacion, agregacion plaquearia disminuida , salud oral disminuida, osteoporosis, xerostomia, estomatitis, gingivitis, interacciones medicamentosas (aspirina y drogas anti inflamatorias)
--------------------------------	--

Fuente reporte de la ILAE y la comisión y clasificación de la epilepsia 2010

2.3 Manejo del Paciente Epiléptico en Endodoncia.

2.3.1 Generalidades

Los dentistas deben estar familiarizados con trastornos convulsivos tanto como sea posible. Tratando de reducir o eliminar la ansiedad potencial durante el tratamiento en este tipo de pacientes. No solamente se deben poder manejar a estos pacientes para la atención dental de rutina, sino también en una situación aguda, como un ataque en el consultorio ⁽³¹⁾.

Dentistas con un profundo conocimiento de los trastornos convulsivos y fármacos utilizados, pueden proporcionar una atención de la salud dental y médica necesaria para este tipo de pacientes.

Durante la primera cita con un paciente epiléptico, el médico debe obtener una historia clínica muy completa realizando algunas preguntas que se menciona en la tabla 4. ⁽⁶⁾

Preguntas para un paciente epiléptico, al realizar una historia clínica.

- 1.-¿Cuándo se diagnostica la enfermedad?
- 2.- ¿Cuáles fueron los síntomas que se presentan?
- 3.- ¿Existen circunstancias precipitantes identificables?
- 4.- ¿Experimenta un aura? Si es así, describa el aura.
- 5.- ¿Cuánto dura un ataque típico? (Los testigos son útiles cuando se habla de esto.)
- 6.- ¿Se pierde el conocimiento durante el ataque?
- 7.- ¿Hay una fase postictal? Si es así, describirlo.
- 8.- ¿Con qué frecuencia son las convulsiones? ¿Cuándo fue el último evento?
- 9.-¿Qué medicamentos toma? ¿Usted consigue el nivel plasmático comprobado?
- 10¿Ha tenido un electroencefalograma y la resonancia magnética? Si es así, ¿cuáles fueron los resultados?
- 11¿Se ha considerado la cirugía? ¿Tiene un estimulador del nervio vago?
- 12¿Hay una historia de trauma en la cabeza, tumor cerebral, u otra malformación?

Tabla 4. Cuestionario paciente epiléptico. Fuente Manejo dental del paciente epiléptico 2006.

Aunque pareciera tedioso realizar todas estas preguntas antes de iniciar el tratamiento, esto nos dará seguridad de estar bien informados acerca de la naturaleza de esta enfermedad. Esto permitirá que estemos mejor preparados para cualquier episodio agudo que se pueda presentar en el consultorio dental, así como para tomar la decisión en caso que no sea un paciente adecuadamente controlado derivarlo a un hospital para su correcta atención⁽³²⁾.

Los pacientes que tienen trastornos convulsivos estables y no hay riesgos asociados pueden recibir tratamiento en forma ambulatoria. Es necesario realizar una evaluación a fondo de trastorno convulsivo de un paciente antes de iniciar cualquier tratamiento dental. Aspectos importantes para evaluar incluyen el tipo de convulsiones para de esta manera conocer las características de las crisis convulsivas que presenta el paciente y sus posibles desencadenantes ⁽³³⁾.

El historial de fármacos debe ser cuidadosamente revisado y actualizado en cada visita, y los efectos secundarios de los medicamentos potenciales o interacciones medicamentosas señaladas.

El paciente epiléptico puede desencadenar crisis convulsivas durante su tratamiento odontológico, existiendo varias condiciones en la consulta odontológica que las desencadenan.

2.3.2 Factores Desencadenantes y Prevención de las Crisis Epilépticas en la Consulta Endodóntica.

En la atención odontológica de una paciente con epilepsia es importante reconocer la existencia de posibles factores desencadenantes de crisis epilépticas y se deben tomar todas aquellas las medidas conducentes a su manejo y prevención ⁽³⁴⁾.

- a) Ansiedad y estrés: es una situación frecuente que se origina en la consulta de odontología y se deben tomar todas las medidas de relajación con psicoterapia o farmacología para el control de la misma. Así como interrogar al paciente

acerca de lo que le causa ansiedad durante la consulta dental ya que nos podrá servir como guía para un mejor manejo y principalmente siempre mantener informado al paciente de lo que se va a realizar durante el tratamiento ⁽³⁵⁾.

- b) Supresión del tratamiento antiepiléptico habitual. El hecho de ser sometido a una intervención dental por parte del paciente puede ser interpretado como “que debe suspender el tratamiento”. El odontólogo debe asegurarse de la correcta administración de los fármacos y tener una interconsulta con su médico tratante, además que un proceso infeccioso y la existencia de un proceso febril puede elevar el riesgo de desarrollar crisis epiléptica ⁽³⁴⁾.
- c) Privación de sueño, constituye un factor de riesgo epiléptico importante. Se debe aconsejar al paciente para evitar la privación voluntaria así como acudir al odontólogo lo más descansado posible ⁽³⁶⁾.
- d) Consumo de alcohol o excitantes. Pueden desencadenar crisis epilépticas e interferir negativamente con la eficacia de la medicación antiepiléptica. Recomendar al paciente no ingerir estas bebidas si es que lo hiciera durante el tratamiento dental ^(35,36).
- e) Menstruación. Durante la menstruación se pueden desencadenar crisis epilépticas y de hecho hay algunas crisis que solo se presentan durante la menstruación (epilepsia catamenial)
- f) Hipoglucemia. La hipoglucemia puede ser de forma aislada un factor desencadenante de crisis, incluso en un paciente previamente no epiléptico. En este sentido, se debe recomendar siempre acudir alimentado a la consulta⁽³⁴⁾
- g) Deshidratación. Es otro factor que puede desencadenar crisis sobre todo en niños. Debido a un adecuado flujo sanguíneo en el organismo, así como dolores de cabeza intensos.
- h) Hiperventilación, de forma mantenida puede desencadenar crisis epilépticas. En Neurofisiología se utiliza para activar posibles focos epilépticos en el EEG. Luces intermitentes.
- i) La foto estimulación con una determinada frecuencia de disparo puede desencadenar crisis. También se utiliza en los Servicios de Neurofisiología para

desencadenar crisis o activar focos en el EEG. Trastorno gastrointestinales puede interferir en la absorción de fármacos antiepilépticos ⁽³⁵⁾.

- j) Fármacos. Determinados medicamentos pueden ejercer un efecto epileptógeno, especialmente por vía intravenosa y altas dosis entre ellos antibióticos (ciprofloxacino), y analgésicos narcóticos (fentanil, pentazocina, meperidina) ⁽³⁶⁾.
- k) Reflejos específicos: existe algún tipo de crisis de carácter reflejo como las desencadenadas por la deglución, la masticación, etc., que puede presentar durante el acto de la intervención dental.

2.3.3. Prevención de las Crisis en la Consulta Odontológica

Un riguroso conocimiento sobre la historia médica del paciente es el principal requisito para realizar un tratamiento completo y prevenir posibles complicaciones. Si el paciente sabe su condición es aconsejable realizar una serie de preguntas mencionadas anteriormente (tabla 3); algunos pacientes pueden disimular su condición por miedo al rechazo de la atención odontológica ⁽⁸⁾.

Siempre se debe realizar interconsulta con su neurólogo, antes de comenzar a realizar cualquier procedimiento endodóntico o invasivo. Para conocer las condiciones actuales de nuestro paciente ya que algunos pacientes pueden requerir anticonvulsivantes adicionales o sedación oral.

En cada cita antes de comenzar a realizar cualquier tratamiento es recomendable comprobar que el paciente ha tomado sus medicamentos de rutina, ha comido normalmente, no está excesivamente cansado y no ha estado recientemente enfermo antes de iniciar el tratamiento dental. El estrés y la fatiga son los factores que pueden desencadenar un ataque. Si el paciente no se siente bien o está demasiado cansado, puede ser prudente para reprogramar la cita.

Las citas deberían ser dadas durante una hora en que las crisis sean menos probables de que ocurran y en lo posible minimizar el estrés y la ansiedad durante la atención.

Técnicas como la explicación de los procedimientos dentales a los pacientes antes de comenzar y ofrecer seguridad y control sobre los procedimientos son útiles.

2.3.4 Interacciones Farmacológicas

Los anticonvulsivantes indicados en el tratamiento de la epilepsia, pueden causar cambios patológicos en la boca. Los pacientes pueden presentar xerostomía, ardor lingual, encías rojas, sangrantes e inflamadas, además de sensación de hinchazón en la cara, labios y lengua.

Algunas Alteraciones sanguíneas como la trombocitopenia provocada por el valproato sódico, o leucopenia, provocada por la carbamazepina, el fenobarbital y la primidona. Las cuales nos van a dificultar la cicatrización de heridas intraorales principalmente y la disminución de la respuesta inmune, haciendo la cavidad oral más susceptible a infecciones.

Otro efecto de los medicamentos, es la pérdida ósea, que conduce a una osteoporosis, sobre todo en tratamientos prolongados.

La interacción entre medicamentos de uso odontológico y los anticonvulsivantes es también un tema importante. Los medicamentos antimicóticos, como el fluconazol, y antibióticos como el metronidazol y la eritromicina pueden generar un aumento en la concentración plasmática de la fenitoína, por diferencias de afinidad con el sitio de metabolización hepática.

2.3.5 Anestésicos Locales.

La anestesia local interrumpe temporalmente los impulsos nerviosos insensibilizando la zona en que se hará la intervención. Se puede lograr a través de cremas, aerosol, gotero o bien administrando el anestésico a través de la piel, por medio de una pequeña y fina aguja. En pequeñas dosis los anestésicos locales suelen reducir el flujo

sanguíneo cerebral, el metabolismo y la actividad eléctrica del cerebro y actúan como anticonvulsivos, sedantes y analgésicos, mientras que en dosis altas actuarán como fármacos proconvulsivos ⁽³⁷⁾.

Algunos autores indican que los anestésicos locales administrados en dosis terapéuticas, no interactúan con el estándar de los fármacos antiepilépticos; sin embargo, en el caso de una sobredosis de anestesia local crítica, se pueden observar condiciones clínicas como convulsiones tónico-clónicas.

Se realizó un estudio en pacientes epilépticos, sometidos a anestesia local. Mostró que 24 pacientes (6%) presentaron crisis convulsivas en el preoperatorio. En 19 pacientes, las crisis convulsivas no se relacionaron con el uso de anestesia local. En los 5 pacientes restantes no pudo descartarse el efecto tóxico sistémico del uso del anestésico. Un aspecto interesante del estudio es que los ataques fueron más frecuentes en los pacientes que presentaron crisis epilépticas en menos de una semana previa a la cirugía y los que utilizaban como fármaco anticonvulsivo fenitoína⁽³⁷⁾.

2.3.6 Manejo de una Crisis Epiléptica Durante la Consulta Endodóntica.

Durante la consulta odontológica siempre debemos estar preparados en caso de presentarse una crisis convulsiva, y contar con un protocolo bien establecido para saber cómo reaccionar de una manera inmediata y oportuna, el dentista y todo el personal debe, por lo menos, ser entrenados en soporte vital básico. Este entrenamiento debe incluir un plan de acción que es específico para cada miembro del equipo. Ese plan de acción debe designar quién debe ponerse en contacto con los servicios médicos de emergencia. Lo ideal sería que a cada miembro del equipo se le asigne una tarea antes de cualquier emergencia, de modo que la aplicación de un tratamiento de emergencia puede ocurrir con calma y de manera eficiente ⁽⁸⁾.

Primero debemos tener comunicación constante con nuestro paciente y en caso de presentarse el aura (signo premonitor) de una crisis convulsiva de tipo tónico-clónica, el paciente lo comunique inmediatamente, a partir de este momento se debe detener la consulta odontológica.

Posteriormente retirar instrumentos y materiales dentales u objetos con los que el paciente pueda lastimarse, colocar el sillón en una posición cómoda y supina lo más cercana al suelo o en el suelo si es necesario, orientar al paciente de lado para favorecer la eliminación de la saliva. Aflojar la ropa y alzar las piernas.

Evitar que se golpee la cabeza o extremidades colocando almohadones o detener suavemente la cabeza. No interferir en sus movimientos es decir no debemos tratar de sujetar al paciente, Tomar el tiempo del ataque y siempre tratar de mantener permeable la vía aérea. En caso de no ser posible llamar inmediatamente a la asistencia médica así como en el momento en que observemos que el ataque continúa por más de 3 minutos o si el paciente muestra signos de asfixia,

Contar en el consultorio con oxígeno en caso de que el ataque se prolongue más de 5 minutos y aun no llegue ayuda médica, debemos administrar el oxígeno con mascarilla.

Para la mayoría de las convulsiones, soporte vital básico es adecuado. Sin embargo, si la convulsión dura más de 5 minutos, las técnicas más avanzadas deben emplearse si el médico y el personal tienen la formación adecuada y el equipo para hacerlo. En este escenario, soporte vital básico se debe continuar mientras se realiza punción venosa. Una vez que se realizó el acceso intravenoso, se debe llevar a cabo la administración de la medicación anticonvulsiva que es altamente eficaz. Las benzodiazepinas son los fármacos de elección para el tratamiento de emergencia de las convulsiones. Lorazepam, diazepam y midazolam son opciones aceptables para la administración.

Una vez que el ataque epiléptico haya cesado debemos comprobar que el paciente se haya recuperado totalmente y si es posible, examinarle para pesquisar posibles lesiones. Comprobar que pueda respirar adecuadamente, que se encuentre

consciente y con buena orientación. El odontólogo debe realizar un examen oral a fondo después de una convulsión para comprobar si hay trauma o desprendimiento de cualquier aparato o los dientes naturales ⁽⁸⁾. Bajo ninguna circunstancia dejar que el paciente abandone la consulta si no ha recuperado la conciencia totalmente y de preferencia que abandone la consulta acompañado

3. OBJETIVOS

El presente reporte de caso tiene como principales objetivos:

3.1 Objetivo General

- Mostrar la relevancia que requiere el conocimiento y la comprensión de la epilepsia, para brindar al paciente con esa patología la atención odontológica pertinente, específicamente durante un tratamiento endodóntico.

3.2 Objetivos Específicos.

- Establecer un protocolo de atención propio para el paciente epiléptico, durante la consulta endodóntica.
- Indicar el protocolo a seguir, en caso de presentarse una crisis epiléptica.

Manejo Endodóntico del paciente epiléptico: Reporte de caso.

4 .DESARROLLO Y PRESENTACIÓN DEL CASO CLÍNICO

4.1 Datos del Paciente.

Nombre: S.S.M.T.

Edad: 40 años.

Sexo: Femenino

Estado civil: Soltera.

Ocupación: Hogar.

Lugar de origen: Toluca, Estado de México.

Domicilio: Rancho Seco Infonavit San Francisco.

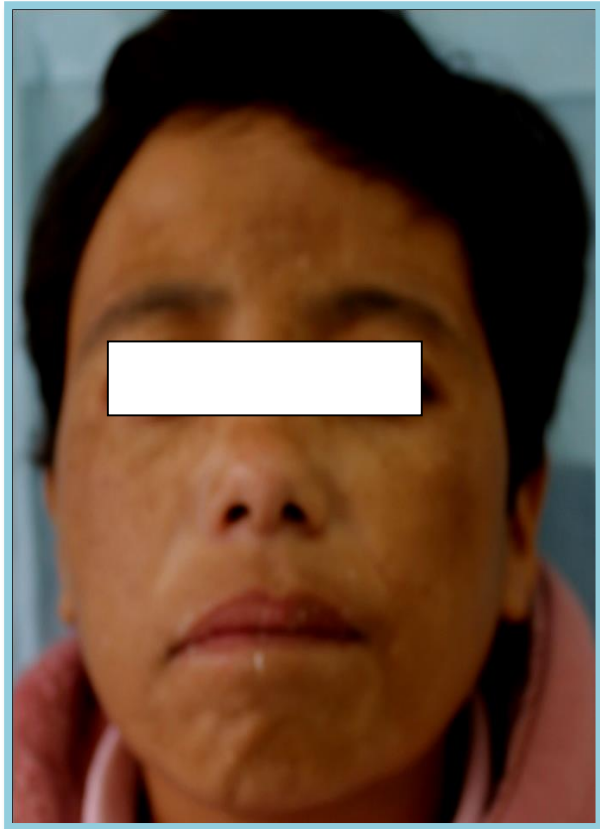


Fig. 16 Fotografía de frente.

4.2 Antecedentes Heredo Familiares.

- Madre: Padece hipertensión arterial y se encuentra en tratamiento médico.
- Padre: Padece diabetes, desde hace 10 años, se encuentra bajo tratamiento médico.

4.3 ANTECEDENTES PERSONALES

4.3.1 Antecedentes Personales Patológicos.

Epilepsia desde los 6 meses de edad, bajo tratamiento médico. Desde ese tiempo ha cambiado medicación a lo largo de su enfermedad, de la cual no recuerda los nombres, actualmente y desde hace 10 años, se encuentra bajo tratamiento farmacológico con Carbamazepina de 200 mg cada 8 horas, Atempator 400 mg cada 12 horas.

4.3.2 Antecedentes Personales no Patológicos.

Interrogados y negados.

4.4 Padecimiento Actual.

Paciente femenino que acude a la Clínica de Posgrado de Endodoncia de la Facultad de Odontología de la UAEM, referida por el Médico general, ya que padece epilepsia desde los 6 meses de edad y al momento presenta dolor pulsátil, nocturno, irradiado de una semana de evolución a nivel del OD 16, el dolor presente, puede desencadenar una crisis epiléptica.

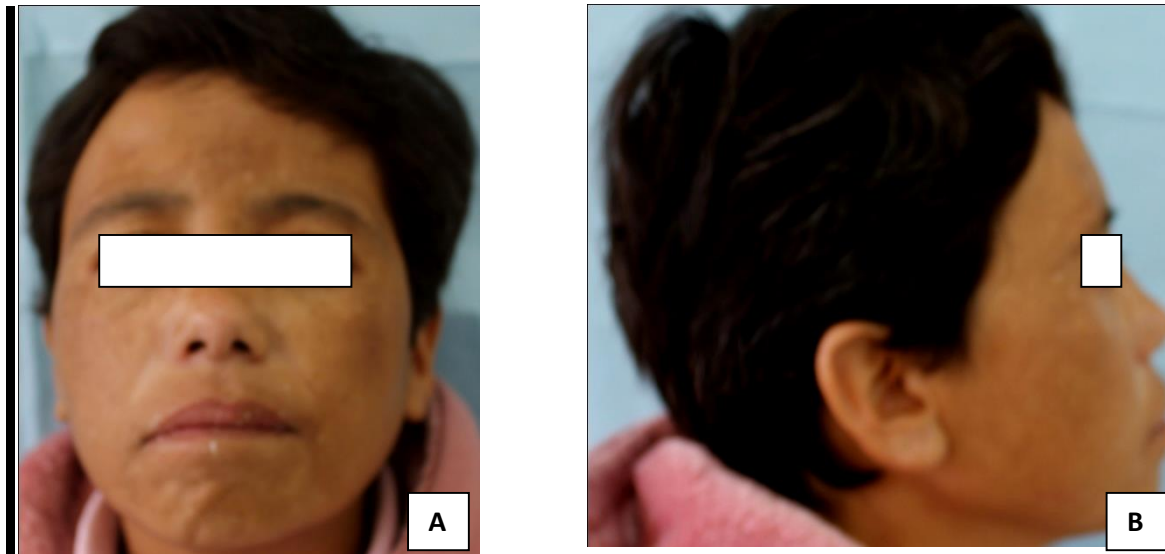


Fig. 17 En A se presenta fotografía de frente, en B fotografía de lado.

4.5 Exploración Física.

Tensión Arterial: 120/80 mmHg

Pulso: 72 pulsaciones por minuto

Frecuencia respiratoria: 16 respiraciones por minuto

Peso: 45 kg

Talla: 1.50 m

4.6 Exploración Radiográfica.

Órganos dentarios afectados:

OD	Descripción
21	Dstrucción coronaria, raíz amplia conducto pulpar amplio, zona radiolucida a nivel apical y el espacio del ligamento periodontal se encuentra ensanchado.
14	Corona íntegra, cámara pulpar amplia, raíz amplia, conducto pulpar amplio y el espacio del ligamento periodontal se encuentra ensanchado.
15	Dstrucción coronaria, raíz amplia, conducto pulpar estrecho y el espacio del ligamento periodontal se encuentra ensanchado, zona radiolucida a nivel apical
16	Corona zona radiolucida, raíces amplias, conductos pulpares estrechos y el espacio del ligamento periodontal se encuentra ensanchado

Fuente Propia.

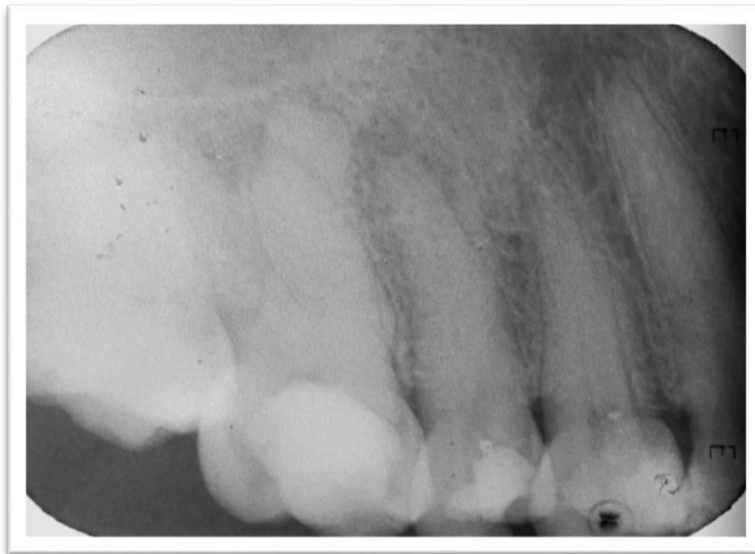

Fig. 18 Radiografía inicial de la zona donde se refería presentaba sintomatología, podemos observar afectados los OD con número 16, 15, 14.

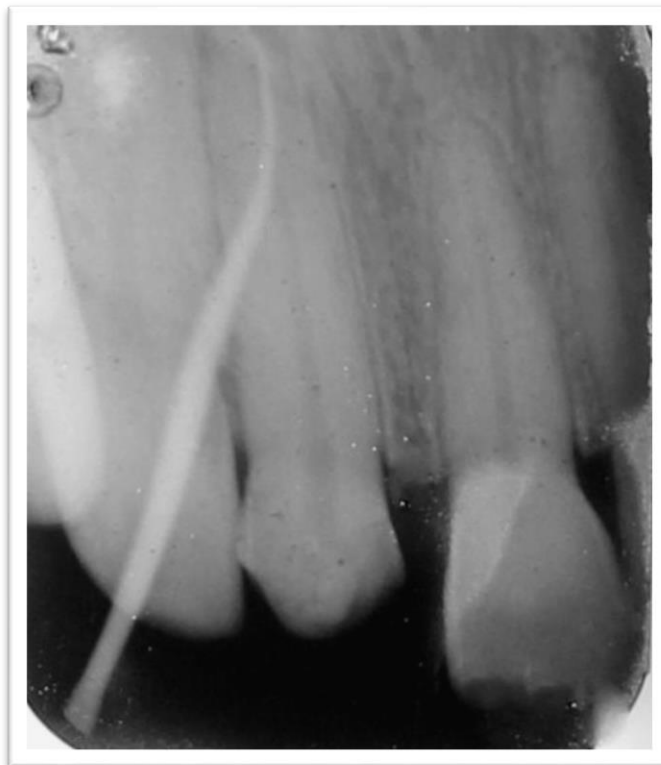

Fig. 19 Radiografía inicial en la cual, se realiza un Fistulograma ya que clínicamente se observó un tracto sinusal a nivel del OD 21.

4.7 Diagnóstico.

La siguiente tabla nos indica el diagnóstico pulpar y periapical, de cada uno de los órganos dentarios (OD) afectados.

OD	Diagnóstico pulpar	Diagnóstico periapical.
21	Necrosis pulpar (presencia de tracto sinuoso)	Periodontitis apical sintomática
14	Necrosis pulpar (absceso apical crónico)	Periodontitis apical sintomática
15	Pulpitis Irreversible	Periodontitis apical sintomática
16	Necrosis Pulpar	Periodontitis apical sintomática

Fuente propia.

4.8 Plan de Tratamiento.

La paciente acudió por presentar sintomatología en el OD 16, al momento de realizar la inspección, se encontraron otros órganos dentarios que requerían el tratamiento de conductos, por lo que se planeó la realización de dichos tratamientos, comenzando por resolver el problema en el OD 16, posteriormente se programaron las citas para el tratamiento de conductos de los OD 14, 15 y 21.

4.9 Manejo Endodóntico del Paciente Epiléptico.

a.- Se elaboró la historia clínica, utilizada en la Clínica de Endodoncia y se incluyeron en ella las siguientes preguntas.

a) ¿Cuándo se diagnóstica la enfermedad? A la edad de 6 meses
b) ¿Cuáles fueron los síntomas que se presentan? Desmayos, pérdida del conocimiento.
c) ¿Existen circunstancias precipitantes identificables? Mareos, dolor de cabeza, dolor en general.
d) ¿Experimenta un aura? Si es así, describa el aura. Me siento mareada y posteriormente pierdo el conocimiento.
e) ¿Cuánto dura un ataque típico? Aproximadamente 5 minutos.
f) ¿Se pierde el conocimiento durante el ataque? Si he llegado a perderlo en algunas ocasiones
g) ¿Con qué frecuencia son las convulsiones? ¿Cuándo fue el último evento? Hace un mes tuve mi último evento. Y aproximadamente se me presentan una o dos veces al mes.
h) ¿Qué medicamentos toma? Carbamazepina y valproato de magnesio
i) ¿Hay una historia de trauma en la cabeza, tumor cerebral u otra malformación? No, me han realizado estudios y no tengo ningún tumor.

Fuente propia.

b.- Se Identificó el tipo de convulsiones (tónico clónicas) que ella padecía de acuerdo a lo referido por la paciente, para que de esta manera nos encontráramos, en la posibilidad de manejar adecuadamente una crisis convulsiva, en caso de presentarse.

4.10 Protocolo De Tratamiento.

- Abrebocas solamente al inicio del tratamiento, para realizar el acceso de trabajo, ya que en caso de presentarse una crisis epiléptica puede ocasionar una fractura mandibular.
- El Respaldo en posición supina a 45°
- Toma de signos vitales al inicio y final del tratamiento.
- Mantener el área despejada para tener movimientos libres, en el caso de presentarse una crisis convulsiva.
- Terapia farmacológica en el caso de ser necesaria.
- Citas cortas de 30 minutos en 4 sesiones clínicas para el tratamiento de conductos. Los que se llevaron a cabo de la siguiente manera.

Cita	Órgano dentario tratado.
15/08/13	16
22/08/13	14,15
29/08/13	21
5/09/13	14,15.

Fuente propia.

5.11 Tratamiento.

a.-Se realizó el tratamiento de conductos de cuatro OD los cuales son el 21, 14, 15, 16, como se mencionó anteriormente en 4 sesiones clínicas, realizando el siguiente protocolo, en los tratamientos de conductos de los cuatro órganos dentarios.

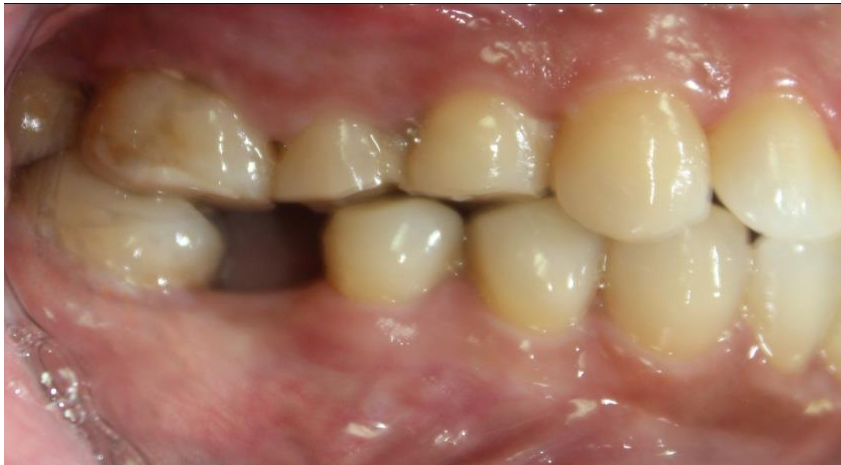

Fig. 20. Fotografía intraoral en la cual observamos el OD 16, 15,14

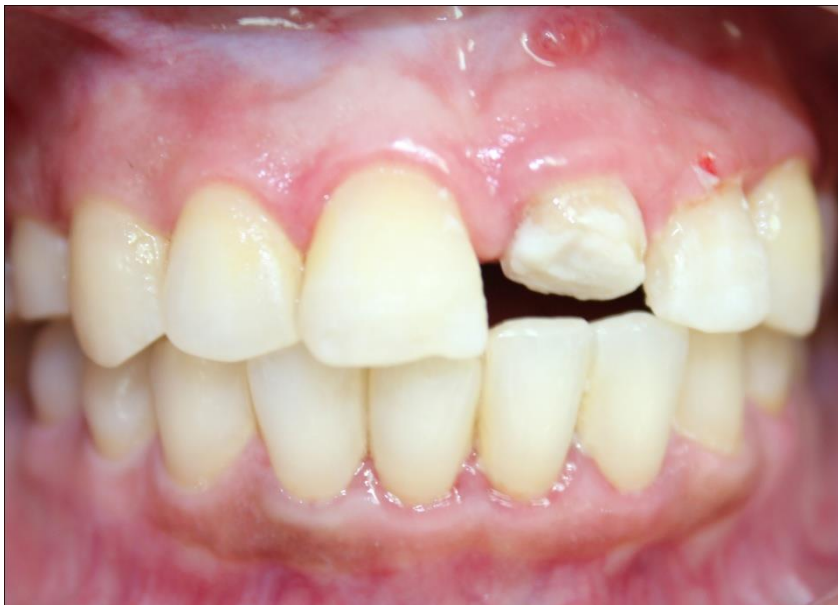

Fig.21 fotografía intraoral, en la cual observamos el Od. 21 con un tracto sinusal.

b.- Protocolo de atención OD 16 se toma radiografía inicial (figura D) posteriormente se anestesia con lidocaína/epinefrina al 2% (Zeyco), el aislamiento del campo de trabajo se realiza con dique de hule y grapa del número 7 (figura A), se hizo desgaste compensatorio con fresa de diamante troncocónica, para el acceso y localización de los conductos radiculares (figura B) con fresa de bola N° 4 y fresa de diamante troncocónica, una vez localizados los conductos se utilizaron fresas Gates Gliden (dentsply maillefer) 4,3,2 y técnica de instrumentación Crown down con limas manuales (dentsply maillefer) 15,20,25,30,35 para trabajar el tercio apical de los conductos.

Posterior a esto se prosiguió con una Instrumentación rotatoria con limas protaper universal (dentsply Maillefer) utilizando los instrumentos F1, F2 y F3, irrigación abundante de hipoclorito de sodio al 6% entre cada instrumento utilizado, irrigación final con EDTA al 17% e hipoclorito de sodio al 6%.

Se obtura con técnica híbrida (lateral y mcspadding) y cemento sellador sealapex (sybronendo) (figura C y E), posteriormente se colocó pemaflor (Ultradent) e Ionomero de vidrio (GC Fuji), se toma una radiografía final del tratamiento (figura F)

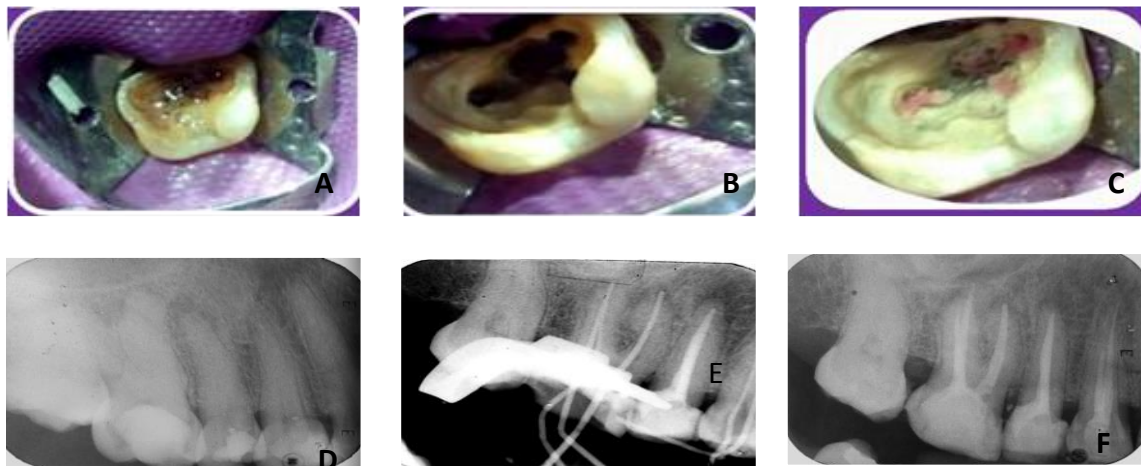


Fig. 22 En A observamos la fotografía inicial, en B acceso a conductos radiculares; C presenta conductos obturados con gutapercha, en D radiografía de diagnóstico, E prueba de conos, F radiografía del tratamiento endodóntico terminado.

c.- Protocolo de atención OD 14: Se toma radiografía inicial (figura D), posteriormente se anestesia con lidocaína/epinefrina al 2% (Zeyco), el aislamiento del campo de trabajo se realizó con dique de hule y grapa del número 2 (figura A), se hizo desgaste compensatorio con fresa de diamante troncocónica, para el acceso y localización de los conductos radiculares vestibular y palatino se utilizó fresa de bola del N°4 (figura B), una vez localizados se utilizaron fresas Gates Gliden(dentsply maillefer) 4,3,2 y técnica de instrumentación Crown down con limas manuales (dentsply maillefer) 15,20,25,30,35, para trabajar el tercio apical de los conductos radiculares.

Posterior a esto se prosiguió con una Instrumentación rotatoria con limas protaper universal (dentsply Maillefer), utilizando los instrumentos F1, F2 y F3, medicación intraconducto (hidroxido de calcio (ultracal ultradent).

Cita subsecuente a los 15 días, irrigación abundante de hipoclorito de sodio al 6% entre cada instrumento utilizado e Irrigación final con EDTA al 17% e hipoclorito de sodio al 6%.

Se obturo con técnica híbrida (lateral y mcspadden) y cemento sellador sealapex (sybronendo) (figura C y E), posteriormente colocación de pemaflor (Ultradent) e ionomero de vidrio(GC Fuji), se toma radiografía final del tratamiento (figura F).

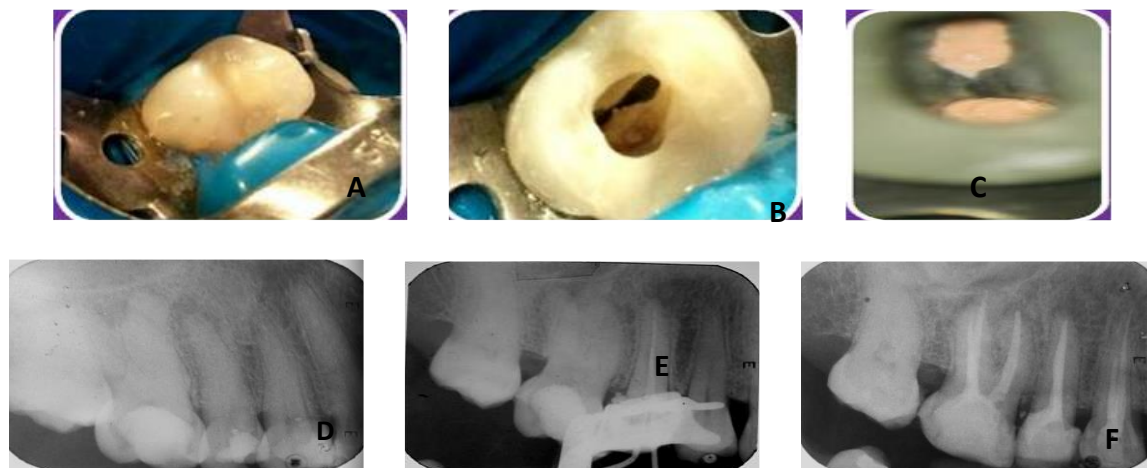


Fig. 23 en A observamos la fotografía inicial del OD 14, en B fotografía de acceso a conductos radiculares; C la imagen presenta conductos obturados con gutapercha, en D radiografía de diagnóstico, E Rx de prueba de conos, F radiografía del tratamiento de conductos terminado.

d.- Protocolo de atención OD 15: se toma radiografía inicial(figura D) posteriormente se anestesia con lidocaina /epinefrina al 2% (Zeyco), el aislamiento del campo de trabajo se realizó con dique de hule y grapa del número 00 (figura A), se hizo desgaste compensatorio con fresa de diamante troncocónica, para el acceso y localización de los conductos radiculares vestibular y palatino se usó fresa de bola del N°4 (figura B), una vez localizados se utilizaron fresas Gates Gliden(dentsply maillefer) 4,3,2 y técnica de instrumentación Crown Down con limas manuales (dentsply maillefer) 15,20,25,30,35, para trabajar el tercio apical de los conductos radiculares.

Posterior a esto se prosiguió con una Instrumentación rotatoria con limas protaper universal (dentsply Maillefer), utilizando los instrumentos F1, F2 y F3, medicación intraconducto (hidroxido de calcio (ultracal ultradent), cita subsecuente a los 15 días, irrigación abundante de hipoclorito de sodio al 6%, entre cada instrumento utilizado e irrigación final con EDTA al 17% e hipoclorito de sodio al 6%.

Se obturo con técnica híbrida (lateral y mcspadden) y cemento sellador sealapex (sybronendo) (figura C y E), posteriormente colocación de pemaflor (Ultradent) e ionomero de vidrio(GC Fuji), se toma una radiografía final del tratamiento (figura F).

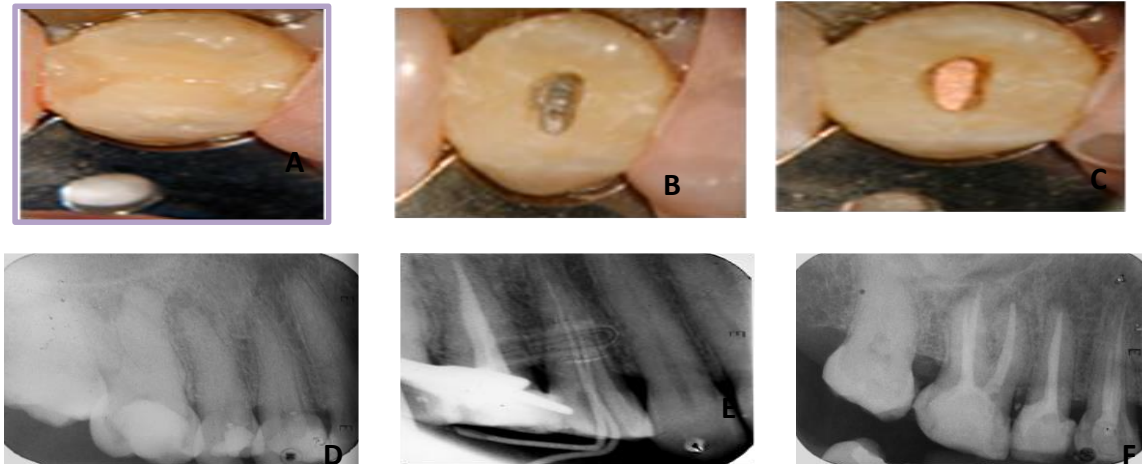


Fig. 24 A observamos la fotografía inicial, en B acceso a conductos radiculares; C presenta conductos obturados con gutapercha, en D radiografía de diagnóstico, E prueba de conos, F radiografía del tratamiento endodóntico terminado.

Protocolo de atención OD 21: Se toma radiografía inicial (figura D), posteriormente se anestesia con lidocaína /epinefrina al 2% (Zeyco), el aislamiento del campo de trabajo se realizó con dique de hule y grapa del número 00 (figura A), se hizo desgaste compensatorio con fresa de diamante troncocónica, para el acceso y localización del conducto radicular se usó fresa de bola del N°4 (figura B), una vez localizado se utilizaron fresas Gates Gliden (dentsply maillefer) 4,3,2 y Técnica de instrumentación Crown down con limas manuales (dentsply maillefer) 15,20,25,30,35,40, para trabajar el tercio apical del conducto radicular.

Posterior a esto una instrumentación rotatoria con limas protaper universal (dentsply Maillefer) utilizando los instrumentos F1, F2 y F3, irrigación abundante de hipoclorito de sodio al 6% entre cada instrumento utilizado, irrigación final con EDTA al 17% y hipoclorito de sodio al 6%.

Manejo Endodóntico del paciente epiléptico: Reporte de caso.

Se obtura con técnica híbrida (lateral y mcspadding) y cemento sellador sealapex (sybronendo) (figura C y E), posteriormente colocación de pemaflor (Ultradent) e ionomero de vidrio (GC Fuji), se toma una radiografía final del tratamiento (figura F)

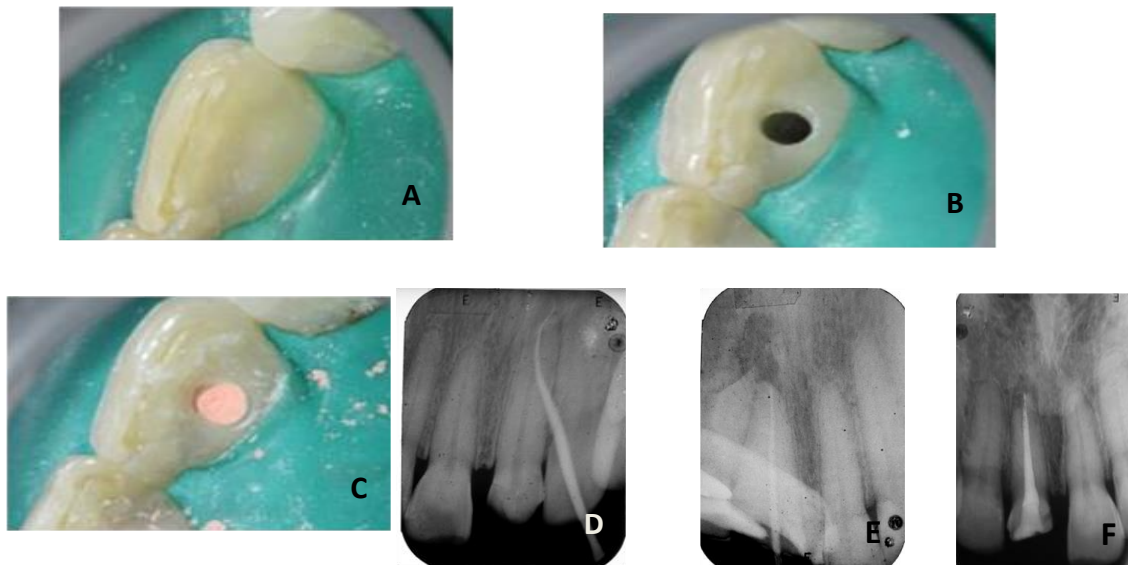


Fig. 24 En A observamos la fotografía inicial en la cual se realizó una fistulografía, en B acceso a conducto radicular; C presenta conducto obturado con gutapercha, en D radiografía de diagnóstico, E prueba de cono, F radiografía del tratamiento endodóntico terminado.

5. DISCUSIÓN

La epilepsia es uno de los trastornos neurológicos crónicos más comunes, afecta a casi 50 millones de personas en el mundo. Respecto a la epilepsia, los odontólogos no profundizamos en la información respecto a esta enfermedad, algunas investigaciones, una de ellas realizada en estudiantes de Odontología (Hassona y Col 2014), reflejan que existe un desconocimiento por parte de los odontólogos acerca del manejo del paciente epiléptico, por lo que en muchas ocasiones no se les brinda la atención adecuada, por la falta de conocimientos y no contar con un protocolo establecido de atención a este tipo de pacientes, además habrá que considerar que no muy frecuentemente atendemos este tipo de pacientes.

Los Odontólogos estamos obligados a no olvidar que debemos tratar al paciente de manera integral. Esto trae consigo la enorme responsabilidad de tener los conocimientos adecuados de las enfermedades sistémicas que pueda presentar el paciente.

El tratamiento de los pacientes con epilepsia y otros problemas médicos es algo a lo que todos los odontólogos nos podemos enfrentar, en algún momento de nuestra vida profesional, de tal forma que se necesita tener la información y los conocimientos respecto a esta enfermedad y establecer los protocolos de atención convenientes.

Habrà que tomar en cuenta que la salud oral del paciente epiléptico se encuentra disminuida, es decir puede presentar caries y periodontitis que le pueden desencadenar una enfermedad pulpar, de ahí la importancia del Especialista en Endodoncia, durante la atención del paciente epiléptico. Para Mehmet (2012), un factor que puede propiciar una crisis epiléptica es el dolor y un proceso infeccioso en el órgano dentario ya que el paciente se siente incómodo, es ahí donde nuestra especialidad juega un papel muy importante tanto en el manejo del dolor como en el alivio de un proceso infeccioso mediante la realización de un tratamiento de conductos.

El protocolo de atención utilizado en este caso, coincide con el indicado por Bryan (2006) en su artículo "Management of Dental Patients with Seizure Disorders", el cual afirma que es fundamental tener una historia completa para los pacientes epilépticos, conociendo exactamente el tipo de convulsiones que presentan, la duración de estas y los factores predisponentes así como la constante interacción con su médico tratante previo y durante la realización del tratamiento de conductos.

Bryan y Robbins, coinciden en que habrá de tener elaborado un cuestionario específico para esta enfermedad, que nos brinde toda la información necesaria, esto incluye una descripción completa de la convulsión, tipo de tratamiento que lleva en la actualidad, y que tan controlado está el paciente en el momento en el cual nosotros realicemos el tratamiento. Al respecto existe coincidencia con los autores mencionados, ya que el realizarlo nos permitirá tener un panorama completo de la enfermedad que padece el paciente epiléptico y de esta manera poder atenderlo con confianza, con todo el conocimiento de la enfermedad, para que esa atención sea de calidad. Sobre todo saber actuar en caso de ocurrir una crisis epiléptica durante la consulta endodóntica.

Se propone que antes de iniciar la consulta endodóntica, si es posible una vez realizando el diagnóstico, adecuemos nuestro espacio de trabajo para la atención específica del paciente epiléptico es decir, despejemos nuestra área de trabajo coloquemos desde un inicio en posición supina a nuestro paciente. Tengamos a la mano el eyector y contemos con un asistente para la atención de este tipo de pacientes. De esta manera nuestro equipo debe estar organizado previo al tratamiento para en caso de una emergencia podamos actuar de manera eficiente ya que la demora en nuestro protocolo de atención puede ser causa del aumento de la morbilidad y la mortalidad en los pacientes epilépticos.

Después de realizar una historia clínica adecuada y contar con una interconsulta con su médico tratante, evaluar si podemos tratar al paciente dentro del consultorio dental o realizar la atención a nivel hospitalario.

Siempre optar por realizar tratamientos endodónticos en un paciente epiléptico, pues en un estudio realizado por Karolyhazy y Col (2005) demostró que los pacientes epilépticos son más propensos a quedar edentulos a temprana edad, por lo que como endodoncistas habrá lograr que el paciente epiléptico permanezca durante un periodo prolongado de tiempo con sus órganos dentarios, mediante la realización de tratamientos de conductos, para así evitarles la realización de extracciones dentales.

Posteriormente se dificulta la colocación de prótesis removible, ya que es un dispositivo extraíble que podría ser desalojado fácilmente durante una convulsión, conduciendo a trauma intraoral o la aspiración del mismo, por lo que debemos mantener la mayor cantidad de órganos dentario en la boca de este tipo de pacientes; ahí de la importancia de la endodoncia en el paciente epiléptico.

6. CONCLUSIONES.

1.- Contar con los conocimientos y comprensión de la epilepsia, para brindar al paciente con esa patología la atención odontológica pertinente.

2.- Realizar el tratamiento de pacientes epilépticos dentro de la consulta endodóntica siempre y cuando se cuente con una historia clínica adecuada y una interconsulta con su médico tratante.

3.- Conocer a detalladamente; el tipo de crisis convulsivas que presenta el paciente, la frecuencia y la duración de estas, si presenta un aura, así como el tipo de medicamentos que consume.

4.- Habrá que estar capacitados para en caso de presentarse una crisis epiléptica, durante la consulta dental podamos brindar al paciente la ayuda pertinente, como eliminar todos los instrumentos que se encuentren en boca, lo más pronto posible, colocar en posición supina y de lado al paciente, si la crisis epiléptica dura más del tiempo que menciona el paciente suele durar su crisis epiléptica; llamar inmediatamente al servicio médico.

5.- Realizar el tratamiento de forma eficiente y rápida, así como siempre llevar a cabo una anestesia profunda, todo esto, para no someter al paciente a un estrés excesivo que pueda generar una crisis epiléptica.

6. Siempre debemos de tratar de dar la atención al paciente mediante citas cortas; para que de esta manera tengamos un mejor control del paciente.

7. REFERENCIAS BIBLIOGRAFICAS.


- 1.- Asociación americana de endodoncia disponible en www.aae.org, consultado el 23/04/2015.
- 2.-Organización Mundial de la Salud disponible en <http://www.who.int/topics/epilepsy/es/> consultado el 20/03/15.
- 3.- Rubio F, Epilepsia: Programa prioritario de epilepsia sector salud. Disponible en <http://www.epilepsiamexico.gob.mx/seguro/info-medico/libros.htm>, consultado el día 23/05/14.
4. - Warren T. Blume, Hans O. Lüders, Eli Glossary of Descriptive Terminology for Ictal Semiology: Report of the ILAE Task Force on Classification and Terminology. *Epilepsia*. 42:9: 1212–1218, September 2001.
5. - Anne T. Berg, Samuel F. Berkovic, Martin J. Brodie, Jeffrey Buchhalter, et al, Revised terminology and concepts for organization of seizures and epilepsies: Report of the ILAE Commission on Classification and Terminology, 2005–2009 *Epilepsia Volume 51, Issue 4* pages 676–685, April 2010.
6. - Guidelines for epidemiologic studies on epilepsy. Commission on Epidemiology and Prognosis, International League Against Epilepsy. *Epilepsia* 1993; 34(4): 592–6.
7. - Robert S. Carlos A, Alexis A, Alicia B, Helen C, A practical clinical definition of epilepsy. *Epilepsia*, 55(4):475–482, 2014
8. - Robert B, Steven M. Management of Dental Patients with Seizure Disorders. *Clinicas de Norteamerica* 50 (2006) 607–623.
9. - Robbins. M, Dental Management of Special Needs Patients Who Have Epilepsy *Dent Clin*; 53 (2009) 295–309.
10. - M. D. Turner and R. S. Glickman, “Epilepsy in the Oral and Maxillofacial Patient: Current Therapy,” *Journal of Oral and Maxillofacial Surgery*, Vol. 63, No. 7, 2005, pp. 996-1005.
11. - G. V. Busschots and B. I. Milzman, “Dental Patients with Neurologic and Psychiatric Concerns,” *Dental Clinics of North America*, Vol. 43, 1999, pp. 471-483.
- 12.- Yaltrık M, Özer S, Tonguç S, Kocaelli H. Management of Epileptic Patients in Dentistry *Surgical Science*, 2012, 3, 47-52

- 13.- Morales A, Yijen H, Quintero F, Rondón I .Epilepsia y sus implicaciones en el campo odontológico: artículo de revisión. Acta bioclinica Suplemento 2014
- 14.-Stoopler ET, Sollecito TP, Greenberg MS. Seizure disorders: update of medical and dental considerations. Gen Dent 2003; 51(4):361–6.
15. - Sirven JI. Classifying seizures and epilepsy: a synopsis. Semin Neurol 2002; 22(3):237–46.
16. - Wolf P, Inoue Y. Therapeutic response of absence seizures in patients of an epilepsy clinic for adolescents and adults. J Neurol 1984; 231(4):225–9.
17. - JA Armijo, JL Herranz Farmacología humana, Capitulo 29, 2003
18. - Beghi E, Perucca E. The management of epilepsy in the 1990s. Acquisitions, uncertainties and priorities for future research. *Drugs* 1995; 49: 680-694.
- 19.- Armijo JA. ¿Se puede individualizar la elección de antiepiléptico en base a su mecanismo de acción? *Rev Neurol (Barc)* 1994; 22: 358-364.
- 20.-Origen propagación de la crisis epiléptica consultada en agosto 2015, disponible en <http://www.biblioteca-medica.com.ar/2012/01/que-es-la-epilepsia.html>.
21. -Byung-In Lee. Classification of epileptic seizures and epilepsy syndromes. *Neurology Asia* 2013; 18: 1 – 4
22. - Brian J. sanders, James A,Nancy N. Managing Pacientes Who have epilepsy: Disorders dental and medical Issues. JADA, 1641.1645.
- 23.-Stephen C, Vias de la Pulpa, 10 Ed. USA: EI SERVIER; 2011
- 24.-Karolyhazy K, Kovacs E, Kivovics P, et al. Dental status and oral health of patients with epilepsy: an epidemiologic study. *Epilepsia* 2003; 44(8):1103–8.
25. - Velásquez V, Reyes M. Álvarez P; Dental pulp reaction before the presence of decays and dental treatments. *Odontologia. Sanmarquina* 2010; 13(1):28-31
- 26.- Cohen, S; Burns, R: Vías de la pulpa, Editorial Elsevier, 2004, octava edición.
- 27.- Seltzer S, Bender I. 1987. Pulpa dental. México. El manual moderno: consultado en agosto 2015, disponible en <http://cdigital.uv.mx/bitstream>.
- 28.- Andre L.Clarissa L, Wendel S, Raphaelli A.Claudio F.The association between periodontal disease and seizure severity in refractory epilepsy patients *Seizure* 23 (2014) 227–230.


29. - Harrington, G; Steiner D; Ammons W (2002): The periodontal–endodontic Controversy, *Periodontology* 2000, Vol. 30, 123–130
30. - Rishi V., Peter P. Epileptic fits and epilepsy in the elderly: General reflections, specific issues and therapeutic implications. *Clinical Neurology and Neurosurgery* 109 (2007) 727–743
- 31.- Yazan M. Ahma D, Soukaina M. Ryalat A, Faleh A. Dental students' knowledge and attitudes toward patients with epilepsy. *Epilepsy & Behavior* 36 (2014) 2–5
- 32.- Cutando-Soriano. Manejo clínico odontológico del paciente epiléptico [*Dental management of epilepsie patients*]. *Med Oral* 2003; 8:384.
- 33.-Yaltirik M, Ozer S, Tonguc S, Kocaelli H. Management of epileptic patients in dentistry, *surgical science*, 2012, 3,47-52
34. - Nakken K.O.Which. Seizure-precipitating factors in patients with epilepsy most frequently report .*Epilepsia and Behavior* 6 (2005): 85-89.
35. - Nakken K.O.Which seizure-precipitating factors do patients with epilepsy most frequently report? *Epilepsia and Behavior* 6 (2005): 85-89.
36. - Frucht M.M. Distribution of Precipitants Among Epilepsy Syndromes.*Epilepsia*, 41 (12): 1534-39, 2000.
- 37.- Yi-Chia W, I-Hua L, Chi-Hsiang H, Shou-Zen F. Dental anesthesia for patients with special needs. *Acta Anaesthesiologica Taiwanica* 50 (2012) 122-125.

8. ANEXOS

8.1 Historia Clínica y Consentimiento Informado.


 UNIVERSIDAD AUTÓNOMA DEL ESTADO DE MEXICO
 FACULTAD DE ODONTOLOGIA
 CENTRO DE INVESTIGACIÓN Y ESTUDIOS AVANZADOS EN ODONTOLOGIA

POSGRADO DE ENDODONCIA



Nombre del Alumno: Graciela Navilu Cortado Semestre: 1º

HISTORIA CLINICA FECHA: / /
***Datos del Paciente**

Apellido Paterno: Sanchez Apellido Materno: Soto Nombre (s): Maria Trinidad
 Edad: 40 años Sexo: F M Estado Civil: Soltera Ocupación: Hogar
 Domicilio: Rancho seco 138 B Infonavit San Francisco Metepec
 Teléfono (particular): 211 8299 Teléfono (trabajo):

HISTORIA MEDICA

<ul style="list-style-type: none"> *Se encuentra en buen estado de salud? *Esta recibiendo algún tratamiento médico actualmente? *Esta tomando algún medicamento? *Ha manifestado alguna reacción desfavorable al anestésico? *Ha notado algún cambio en su salud general durante el último año? *Ha estado hospitalizado alguna vez? *Esta embarazada? 	<table border="1" style="border-collapse: collapse; text-align: center;"> <thead> <tr> <th>SI</th> <th>NO</th> </tr> </thead> <tbody> <tr><td> </td><td>X</td></tr> <tr><td>X</td><td> </td></tr> <tr><td>X</td><td> </td></tr> <tr><td>X</td><td> </td></tr> <tr><td> </td><td>X</td></tr> <tr><td> </td><td>X</td></tr> <tr><td>X</td><td> </td></tr> <tr><td> </td><td>X</td></tr> </tbody> </table>	SI	NO		X	X		X		X			X		X	X			X	<p>epiléptica, desde los 6 me años → Atemporato, Carbamacepina, 200 mg cada 8 horas y 400 mg cada 12 horas por la epilepsia hace 10 años alérgica a la penicilina.</p>
SI	NO																			
	X																			
X																				
X																				
X																				
	X																			
	X																			
X																				
	X																			

*Padece o ha padecido alguna de las siguientes enfermedades:

<input type="checkbox"/> DIABETES	<input type="checkbox"/> LUPUS	<input type="checkbox"/> COLITIS
<input type="checkbox"/> HIPERTENSIÓN	<input type="checkbox"/> OSTEOPOROSIS	<input type="checkbox"/> HIPOTIROIDISMO
<input type="checkbox"/> HIPOTENSIÓN	<input checked="" type="checkbox"/> EPILEPSIA	<input type="checkbox"/> ARTRITIS
<input type="checkbox"/> CÁNCER	<input type="checkbox"/> ANEMIA	<input type="checkbox"/> HIPERTIROIDISMO
<input type="checkbox"/> VIH	<input type="checkbox"/> ENF. CORAZON	<input type="checkbox"/> SIDA
<input type="checkbox"/> HEPATITIS	<input type="checkbox"/> ENF. HIGADO	<input type="checkbox"/> OTRAS _____
<input type="checkbox"/> ASMA	<input type="checkbox"/> ENF. RIÑON	
<input type="checkbox"/> SINUSITIS	<input type="checkbox"/> GASTRITIS	

*Ha manifestado alguna reacción alérgica? NO
 (En caso de que la respuesta sea afirmativa; especificar a que y cuál fue la reacción que presentó)
penicilina; salpullido en todo el cuerpo

Manejo Endodóntico del paciente epiléptico: Reporte de caso.

***EXPLORACION FISICA**
 Tensión Arterial: 120/80 mm/Hg Pulso: 72 min Frec. Respiratoria: 16 x m.n.
 Peso aprox.: 45 Kg Talla aprox.: 45 Kg

***Observaciones:**

***MOTIVO DE LA CONSULTA**

DOLOR
 INFLAMACIÓN
 HIPERSENSIBILIDAD
 TRAUMA DENTOALVEOLAR
 RECROMIA DENTAL
 OTRO(s): _____

***FICHA ENDODONTICA**

ORGANO (s) DENTARIO No. 16

***EVALUACION CLINICA SINTOMAS**

*Dolor Presente Ausente _____

Esponáneo	<table border="1"><tr><td>X</td><td></td></tr></table>	X		Irradiado	<table border="1"><tr><td>X</td><td>X</td></tr></table>	X	X	Presión	<table border="1"><tr><td></td><td></td></tr></table>		
X											
X	X										
Provocado	<table border="1"><tr><td></td><td>X</td></tr></table>		X	Localizado	<table border="1"><tr><td>X</td><td></td></tr></table>	X		Dulce	<table border="1"><tr><td></td><td>X</td></tr></table>		X
	X										
X											
	X										
Esporádico	<table border="1"><tr><td>X</td><td></td></tr></table>	X		Frío	<table border="1"><tr><td></td><td>X</td></tr></table>		X	Acido	<table border="1"><tr><td></td><td>X</td></tr></table>		X
X											
	X										
	X										
Constante	<table border="1"><tr><td></td><td>X</td></tr></table>		X	Calor	<table border="1"><tr><td></td><td>X</td></tr></table>		X	Dolor pasado	<table border="1"><tr><td></td><td></td></tr></table>		
	X										
	X										
Nocturno	<table border="1"><tr><td>X</td><td></td></tr></table>	X		Masticación	<table border="1"><tr><td>X</td><td></td></tr></table>	X					
X											
X											
Punzante	<table border="1"><tr><td></td><td>X</td></tr></table>		X	Presión	<table border="1"><tr><td>X</td><td></td></tr></table>	X					
	X										
X											

SIGNOS CLINICOS

*Inflamación Localización _____ Ausente _____
 *Trabajo dental reciente Especificar _____

*Presencia de restauración defectuosa Especificar: _____

*Presencia de Caries Grado 40 Sin lesión cariosa _____
 *Traumatismo Dental Recromía Dental _____ Fractura coronal _____
 *Presencia de tracto sinuoso Localización _____ Ausente _____
 *Movilidad Grado _____

Manejo Endodóntico del paciente epiléptico: Reporte de caso.

***EXPLORACION FISICA**
 Tensión Arterial: 120/80 mm/Hg Pulso: 72 x/min Frec. Respiratoria: 16
 Peso aprox.: 45 kg Talla aprox.: 1.50 kg

***Observaciones:**

***MOTIVO DE LA CONSULTA**

DOLOR
 INFLAMACIÓN
 HIPERSENSIBILIDAD
 TRAUMA DENTOALVEOLAR
 RECROMIA DENTAL
 OTRO(s): _____

***FICHA ENDODONTICA**

ORGANO (s) DENTARIO No. 14

EVALUACION CLINICA SINTOMAS

*Dolor Presente _____ Ausente X

Esontáneo	<table border="1"><tr><td>P</td><td>✓</td></tr></table>	P	✓	Irradiado	<table border="1"><tr><td>A</td><td></td></tr></table>	A		Presión	<table border="1"><tr><td>A</td><td></td></tr></table>	A	
P	✓										
A											
A											
Provocado	<table border="1"><tr><td>A</td><td>✓</td></tr></table>	A	✓	Localizado	<table border="1"><tr><td>A</td><td></td></tr></table>	A		Dulce	<table border="1"><tr><td>A</td><td></td></tr></table>	A	
A	✓										
A											
A											
Esporádico	<table border="1"><tr><td>P</td><td>✓</td></tr></table>	P	✓	Frío	<table border="1"><tr><td>A</td><td></td></tr></table>	A		Acido	<table border="1"><tr><td>A</td><td></td></tr></table>	A	
P	✓										
A											
A											
Constante	<table border="1"><tr><td>A</td><td>✓</td></tr></table>	A	✓	Calor	<table border="1"><tr><td>A</td><td></td></tr></table>	A		Dolor pasado	<table border="1"><tr><td>A</td><td></td></tr></table>	A	
A	✓										
A											
A											
Nocturno	<table border="1"><tr><td>P</td><td>✓</td></tr></table>	P	✓	Masticación	<table border="1"><tr><td>P</td><td></td></tr></table>	P					
P	✓										
P											
Punzante	<table border="1"><tr><td>A</td><td>✓</td></tr></table>	A	✓	Presión	<table border="1"><tr><td>P</td><td></td></tr></table>	P					
A	✓										
P											

SIGNOS CLINICOS

*Inflamación Localización a nivel del Apice Ausente _____
 *Trabajo dental reciente Especificar _____

*Presencia de restauración defectuosa Especificar: _____

*Presencia de Caries Grado _____ Sin lesión cariosa _____
 *Traumatismo Dental Recromía Dental _____ Fractura coronal _____
 *Presencia de tracto sinuoso Localización _____ Ausente _____
 *Movilidad Grado 1

Manejo Endodóntico del paciente epiléptico: Reporte de caso.

UNIVERSIDAD AUTÓNOMA DEL ESTADO DE MÉXICO
FACULTAD DE ODONTOLOGÍA
CENTRO DE INVESTIGACIÓN Y ESTUDIOS AVANZADOS EN ODONTOLOGÍA

***EXPLORACION FISICA**
 Tensión Arterial: 120/80 mm/Hg Pulso: 72 m/n Frec. Respiratoria: 16 x/mn
 Peso aprox.: 45 Kg Talla aprox.: 1.75 m

***Observaciones:**

***MOTIVO DE LA CONSULTA**
Tratamiento de canal de raíz

DOLOR
 INFLAMACIÓN
 HIPERSENSIBILIDAD
 TRAUMA DENTOALVEOLAR
 RECROMIA DENTAL
 OTRO(s): _____

***FICHA ENDODONTICA**
 ORGANO (s) DENTARIO No. 15

EVALUACION CLINICA SINTOMAS

*Dolor Presente Ausente _____

Espontáneo	<input checked="" type="checkbox"/>	Irradiado	<input checked="" type="checkbox"/>	Presión	<input type="checkbox"/>
Provocado	<input checked="" type="checkbox"/>	Localizado	<input checked="" type="checkbox"/>	Dulce	<input checked="" type="checkbox"/>
Esporádico	<input checked="" type="checkbox"/>	Frío	<input checked="" type="checkbox"/>	Acido	<input checked="" type="checkbox"/>
Constante	<input checked="" type="checkbox"/>	Calor	<input checked="" type="checkbox"/>	Dolor pasado	<input type="checkbox"/>
Nocturno	<input checked="" type="checkbox"/>	Masticación	<input checked="" type="checkbox"/>		
Punzante	<input checked="" type="checkbox"/>	Presión	<input checked="" type="checkbox"/>		

SIGNOS CLINICOS

*Inflamación Localización _____ Ausente _____
 *Trabajo dental reciente Especificar eliminaron caries de los afectados hace 2 meses.
 *Presencia de restauración defectuosa Especificar: _____
 *Presencia de Caries Grado _____ Sin lesión cariosa
 *Traumatismo Dental Recromía Dental _____ Fractura coronal _____
 *Presencia de tracto sinuoso Localización _____ Ausente _____
 *Movilidad Grado _____

Manejo Endodóntico del paciente epiléptico: Reporte de caso.

***EXPLORACION FISICA**
 Tensión Arterial: 120/80 mm/Hg Pulso: 72 x/mn Frec. Respiratoria: 16
 Peso aprox.: 45 kg Talla aprox.: 1.50 kg

***Observaciones:**

***MOTIVO DE LA CONSULTA**
 DOLOR
 INFLAMACIÓN
 HIPERSENSIBILIDAD
 TRAUMA DENTOALVEOLAR
 RECROMIA DENTAL
 OTRO(s): _____

***FICHA ENDODONTICA**

ORGANO (s) DENTARIO No. 21

***EVALUACION CLINICA**
SINTOMAS

*Dolor Presente _____ Ausente X

Espontáneo Provocado Esporádico Constante Nocturno Punzante	<table border="1" style="width: 50px; height: 50px; border-collapse: collapse;"> <tr><td> </td><td> </td></tr> <tr><td> </td><td> </td></tr> <tr><td> </td><td> </td></tr> <tr><td> </td><td> </td></tr> <tr><td> </td><td> </td></tr> <tr><td> </td><td> </td></tr> </table>													Irradiado Localizado Frio Calor Masticación Presión	<table border="1" style="width: 50px; height: 50px; border-collapse: collapse;"> <tr><td> </td><td> </td></tr> <tr><td> </td><td> </td></tr> <tr><td> </td><td> </td></tr> <tr><td> </td><td> </td></tr> <tr><td> </td><td> </td></tr> <tr><td> </td><td> </td></tr> </table>													Presión Dulce Acido Dolor pasado	<table border="1" style="width: 50px; height: 50px; border-collapse: collapse;"> <tr><td> </td><td> </td></tr> <tr><td> </td><td> </td></tr> <tr><td> </td><td> </td></tr> <tr><td> </td><td> </td></tr> <tr><td> </td><td> </td></tr> <tr><td> </td><td> </td></tr> </table>												

SIGNOS CLINICOS

*Inflamación Localización _____ Ausente X
 *Trabajo dental reciente Especificar _____

*Presencia de restauración defectuosa Especificar: _____

*Presencia de Caries Grado _____ Sin lesión cariosa _____
 *Traumatismo Dental Recromía Dental _____ Fractura coronal _____
 *Presencia de tracto sinuoso Localización Nivel apical Ausente _____
 *Movilidad Grado _____ Presente

Manejo Endodóntico del paciente epiléptico: Reporte de caso.

DX DE PRESUNCION:

Pulpitis irreversible

◆PRUEBAS DE VITALIDAD

*FRIO Tiempo de duración Segs. Medio utilizado Endo Ice
 *CALOR Tiempo de duración Segs. Medio utilizado _____
 *VITALOMETRO Responde No responde

*OTRAS PRUEBAS: Percusión Horizontal Si No
 Percusión Vertical Si No
 Palpación Si No

*SONDAJE PERIODONTAL

◆EVALUACION RADIOGRAFICA

Se observan los OD 15, 16 con la presencia de obturación, en el OD 15 se observa reacción periapical destructiva coronaria en un 25%.

DIAGNOSTICO PULPAR		DIAGNOSTICO PERIAPICAL	
Pulpa Normal		Tejido Apical Normal	
Pulpitis Reversible		Periodontitis Apical Sintomática	X
Pulpitis Irreversible Sintomática	X	Periodontitis Apical Asintomática	
Pulpitis Irreversible Asintomática		Absceso Apical Agudo	
Necrosis Pulpar		Absceso Apical Crónico	
Previamente tratado		Osteitis Condensante	
Terapia Previamente iniciada			

*PLAN DE TRATAMIENTO Y PRONOSTICO

Endodancia y Rehabilitación post endodancia.

FECHA 15 Agosto 2013 DR. ASESOR Pablo Xibti Arico AUTORIZACION

[Handwritten signature]

***PROCEDIMIENTO OPERATORIO**

CONDUCTO(S)	CX TENTATIVA	LT	CUSP. DE REF.	LIMA APICAL	TEC. INSTRUM.	TEC. OBTURAC.
Vestibular	19.5	20	V.	46	Crown Down	Hesperden
Palatino	19.5	20	P.	40	Crown Down	Mr Spader

*** REPORTE DE EVALUACION DEL TRATAMIENTO**

PROCEDIMIENTO	FECHA	FIRMA DEL ALUMNO	FIRMA DEL ASESOR
HISTORIA CLINICA		<i>[Firma]</i>	<i>[Firma]</i>
AISLAMIENTO Y ACCESO		<i>[Firma]</i>	<i>[Firma]</i>
PREPARACIÓN BIOMECANICA		<i>[Firma]</i>	<i>[Firma]</i>
PRUEBA DE PUNTA	22/08/13	<i>[Firma]</i>	<i>[Firma]</i>
OBTURACION	22/8/13	<i>[Firma]</i>	<i>[Firma]</i>

Sellado de perforación con MTA.
16 Agosto 2013

ACCIDENTES OPERATORIOS

- Sobreobtusión
- Subobtusión
- Fractura de Instrumento
- Transporte del Forámen
- Perforación
- Escalón
- Otros: _____

10
22 Agosto 2013

•NOTA DE EVOLUCION

A la apertura presenta una perforación iatrogena a nivel de la cara distal, fue sellada con NTA

*ACCIDENTES OPERATORIOS

- Sobreobturación
- Subobturación
- Fractura de Instrumento
- Transporte del Forámen
- Perforación
- Escalón
- Otros: _____

CONSENTIMIENTO INFORMADO

Nombre del Paciente Sanchez Soto Maria Trinidad

DECLARO:

Que se me ha informado sobre la necesidad o conveniencia de realizar un TRATAMIENTO DE ENDODONCIA en uno de mis órganos dentarios con número 25.

Al respecto, el Dr. (a) Graciela Mariela Custodia Gonzalez me ha explicado lo siguiente:

1. El **objetivo principal** de la Endodoncia es retirar el tejido pulpar inflamado o infectado y la posterior limpieza, desinfección y relleno de los conductos radiculares con un material que los selle e impida el paso de bacterias y toxinas con la finalidad de **CONSERVAR** el órgano dentario.
2. Es posible que exista adicionalmente al procedimiento de Endodoncia: **inflamación o dolor postoperatorio**.
3. A pesar de que se efectúe correctamente el procedimiento, es posible que no se logre la limpieza, desinfección o relleno óptimo de los conductos radiculares, por lo que puede ser necesario un **retratamiento o una cirugía periapical** al cabo de algunas semanas, meses o años.
4. Después del tratamiento de endodoncia, es de suma importancia evitar que el tratamiento se contamine y que el órgano dentario se debilite o pueda fracturarse por lo cual será **necesario colocar una corona y/o insertar refuerzos intra-radicales como un poste en un lapso NO MAYOR a 1 semana**.

Manejo Endodóntico del paciente epiléptico: Reporte de caso.

5. **IMPORTANTE:** En caso omiso de no llevar a cabo el punto anterior, será mi responsabilidad pagar nuevamente un retratamiento o en caso contrario extraer dicho órgano dentario.
6. En el caso de requerir una **Cirugía Periapical**, se solicitarán exámenes complementarios ante la presencia de alguna enfermedad sistémica (p.ejm diabetes, cardiopatías, hipertensión, etc).
7. Entiendo que seré atendido por un alumno del Posgrado de Endodoncia que se encuentra en proceso de aprendizaje el cual será supervisado por un Especialista durante la realización de mi tratamiento, lo cual no garantiza que no pueda haber algún accidente operatorio durante dicho tratamiento.
8. Comprendo que este tratamiento es una oportunidad que se le da al diente para que se conserve y no sea extraído, sin embargo, el **ÉXITO o FRACASO** del mismo depende de muchos factores, entre los que se encuentra **la salud general del paciente, la enfermedad del diente, el que sea restaurado en un corto tiempo, etc., y es finalmente el organismo el que tiene la última palabra, por lo tanto no puede garantizarse el éxito total.**

He comprendido las explicaciones que se me han facilitado en un lenguaje claro y sencillo, así mismo., se me ha permitido realizar todas las preguntas para aclarar mis dudas.

Manifiesto que estoy de acuerdo con toda la información recibida y que comprendo el alcance y los riesgos del tratamiento. DOY MI CONSENTIMIENTO PARA QUE SE ME ATIENDA EN LA CLINICA DE POSGRADO DE ENDODONCIA.

NOMBRE Y FIRMA DEL PACIENTE:

Isa Cather Jato

FECHA 14/08/13


CONSENTIMIENTO INFORMADO

PACIENTES ADULTOS

De acuerdo a la Norma Oficial Mexicana 168-SSA1-1998. Del expediente clínico medico, publicado el lunes 14 de diciembre de 1998, en su capitulo 10.1.1 es presentado este documento escrito y firmado por el paciente, persona responsable o tutor. A través de este documento acepta, bajo la debida información de los riesgos y los beneficios esperados del tratamiento dental a realizar. Por consiguiente y en calidad de paciente o responsable del paciente:

DECLARO:

1. Estoy enterado y acepto que para iniciar el plan de tratamiento, deberá integrarse previamente un expediente con la Historia Clínica, serie radiográfica con interpretación de la misma, plan de tratamiento y los estudios que se consideren necesarios para complementar dicho expediente. Estoy consiente y enterado de que la información que se aporta en el interrogatorio de la Historia Clínica es completa u veraz y que cualquier dato que no fuera aportado a esta no involucra ninguna responsabilidad para el Odontólogo.
2. Que he sido claramente informado sobre mi diagnóstico, el cual es:
3. Que se me ha explicado detalladamente el plan de tratamiento para atender mi padecimiento, el cual consiste en:
4. Entiendo el procedimiento a realizar, los riesgos que implica y la responsabilidad de las complicaciones me han sido explicadas, comprendo perfectamente la naturaleza y las consecuencias del procedimiento, se me ha explicado las posibles complicaciones.
5. Que cuento con la información suficiente sobre los riesgos y beneficios durante mi tratamiento dental, y sé que puede cambiar de acuerdo a las circunstancias clínicas que surjan durante el mismo.
6. Que no se me ha garantizado ni dado seguridad alguna acerca de los resultados que se podrán obtener.
7. Que puedo requerir de tratamientos complementarios a los que previamente me han mencionado, con el objeto de mejorar el curso de mi padecimiento.
8. Que se me ha informado, que el personal medico que supervisa el tratamiento, cuenta con experiencia y con el equipo necesario para mi tratamiento dental y aun así, no me exime de presentar complicaciones.
9. Consiento que se me administre anestesia local, si así lo requiere el tratamiento.
10. Autorizo a mi Odontólogo a que conserve con fines científicos o didácticos aquellos tejidos, partes u órganos dentales como resultado del tratamiento dental. A demás permito la toma de radiografías y fotografías de mi cabeza, cuello y cavidad bucal así como la toma de muestras de saliva y tejidos orales, para los propósitos de diagnóstico, plan de tratamiento, por razones de educación científica y dental, así como la demostración o publicación de las mismas de ser necesario, guardando la confidencialidad de mi persona.
11. Estoy de acuerdo que cualquier pago que se realice por concepto de la atención odontológica deberá realizarse al inicio de cada actividad, así como liquidar tal pago al fin de mi tratamiento integral.
12. La calidad y los pagos de los trabajos realizados por laboratorios dentales no son responsabilidad del Odontólogo, por lo que como paciente acepto liquidar la totalidad de estos gastos.
13. Asimismo, soy responsable de comunicar mi decisión y lo antes informado a mi familia.


Firma del paciente o tutor.

8.2 Cuestionario Paciente Epiléptico.

CUESTIONARIO PACIENTE EPILEPTICO.

a) ¿Cuándo se diagnostica la enfermedad?	· a la edad de 6 meses
b) ¿Cuáles fueron los síntomas que se presentan?	Desmayos, pérdida del conocimiento
c) ¿Existen circunstancias precipitantes identificables?	mareos, dolor de cabeza, dolor en general
d) ¿Experimenta un aura? Si es así, describa el aura.	me siento mareada y posteriormente pierdo el conocimiento
e) ¿Cuánto dura un ataque típico?	aproximadamente 5 minutos
f) ¿Se pierde el conocimiento durante el ataque?	si en algunas ocasiones
g) ¿Con qué frecuencia son las convulsiones? ¿Cuándo fue el último evento?	hace un mes tuve mi último evento y aproximadamente se me presenta una o 2 veces al mes
h) ¿Qué medicamentos toma?	Carbamazepina y valproato de magnesio
i) ¿Hay una historia de trauma en la cabeza, tumor cerebral, u otra malformación?	No, me han realizado estudios y no tengo tumores

8.3 Participación en eventos.

The certificate is framed with a green border and features logos at the top: the State of Mexico coat of arms, Atlacomulco 2013-2015, AMM (Academia Mexiquense de Medicina A.C.), the Faculty of Medicine of the U.A.E.M., the Pediatric Chapter of Atlacomulco, ISEM, and another State of Mexico coat of arms. The central text identifies the organizers as the Universidad Autónoma del Estado de México, the Academia Mexiquense de Medicina A.C., the Colegio de Pediatría Capítulo Atlacomulco, and the Asociación de Profesionales de la Salud del Noroeste del Estado de México A.C. The event is titled 'CONSTANCIA' and 'Manejo Endodóntico del Paciente Epiléptico', presented by C.D. Graciela Marilú Custodio González, C.D.E.E. Pablo Xiloth Arias, and C.D.E.E. Brissa Jiménez Valdéz. The event is the 4th Regional Medical Congress of Atlacomulco, held at the Real Terrace Salon in Atlacomulco from October 23-25, 2014. The certificate is signed by Dra. Verónica Gallegos Guzmán, Dra. C. Lilia Patricia Bustamante Montes, Dr. Juan Márquez Jiménez, and Dr. Enrique Santiago Ruiz Mercado.

ESTADOS UNIDOS MEXICANOS
Atlacomulco 2013 - 2015
AMM
ACADEMIA MEXIQUENSE DE MEDICINA A.C.
FACULTAD DE MEDICINA
UNIVERSIDAD AUTÓNOMA DEL ESTADO DE MÉXICO
COLEGIO DE PEDIATRÍA A.C.
ESTADO DE MÉXICO
ISEM
ESTADOS UNIDOS MEXICANOS

La Universidad Autónoma del Estado de México,
La Academia Mexiquense de Medicina A.C.,
El Colegio de Pediatría Capítulo Atlacomulco
Y la Asociación de Profesionales de la Salud del
Noroeste del Estado de México A.C.
otorgan la presente
CONSTANCIA
por el Manejo Endodóntico del Paciente Epiléptico
C.D. Graciela Marilú Custodio González, C.D.E.E. Pablo Xiloth Arias,
C.D.E.E. Brissa Jiménez Valdéz
Por su participación en el concurso de carteles

4^{to} CONGRESO MÉDICO REGIONAL DE ATLA COMULCO
4^{to} CONGRESO DE ENFERMERÍA 4^{to} FORO PARA EL ADOLESCENTE

Dr. Enrique Valencia Medrano
"Tópicos Selectos en Salud"
efectuado en el Salón Terraza Real de la ciudad de Atlacomulco, Estado de México
los días 23, 24 y 25 de Octubre de 2014, con una duración de 21 horas curriculares.

Dra. Verónica Gallegos Guzmán
Presidenta del Capítulo Atlacomulco del Colegio
de Pediatría del Estado de México, A.C.

Dra. C. Lilia Patricia Bustamante Montes
Directora de la Facultad de Medicina de la
Universidad Autónoma del Estado de México

Dr. Juan Márquez Jiménez
Presidente de la Asociación de Profesionales de
la Salud del Noroeste del Estado de México, A.C.

Dr. Enrique Santiago Ruiz Mercado
Vicepresidente de la Asociación de Profesionales de
la Salud del Noroeste del Estado de México, A.C.

Manejo Endodóntico del paciente epiléptico: Reporte de caso.

The certificate is framed with a decorative border. At the top, there are logos for the State of Mexico, Atiacomulco 2019-2015, AMM (Academia Mexiquense de Medicina A.C.), the Faculty of Medicine of the Autonomous University of the State of Mexico, the Mexican Pediatric Society (Colegio de Pediatría A.C. Estado de México), ISEM, and the Mexican Pediatric Society (Colegio de Pediatría A.C. Estado de México) with the motto "Por los derechos de los niños".

La Universidad Autónoma del Estado de México,
La Academia Mexiquense de Medicina A.C.,
El Colegio de Pediatría Capítulo Atiacomulco
Y la Asociación de Profesionales de la Salud del
Noroeste del Estado de México A.C.
otorgan la presente

CONSTANCIA

Manejo Endodóntico del Paciente Epiléptico

C.D. Graciela Marilú Custodio González, C.D.E.E. Pablo Xiloth Arias,
C.D.E.E. Brissa Jiménez Valdéz

Por su participación en el concurso de carteles y
Por obtener el TERCER LUGAR en la categoría de Investigación Clínica

4^{to} CONGRESO MÉDICO REGIONAL DE ATIACOMULCO

4^{to} CONGRESO DE ENFERMERÍA 4^{to} FORO PARA EL ADOLESCENTE

Dr. Enrique Valencia Medrano
"Tópicos Selectos en Salud"
efectuado en el Salón Terraza Real de la ciudad de Atiacomulco, Estado de México
los días 23, 24 y 25 de Octubre de 2014, con una duración de 21 horas curriculares.

Verónica Gallegos Guzmán
Dra. Verónica Gallegos Guzmán
Presidenta del Capítulo Atiacomulco del Colegio de Pediatría del Estado de México, A.C.

Lilia Patricia Bustamante Montoya
Dra. en C. Lilia Patricia Bustamante Montoya
Directora de la Facultad de Medicina de la Universidad Autónoma del Estado de México

Juan Márquez Jiménez
Dr. Juan Márquez Jiménez
Presidente de la Asociación de Profesionales de la Salud del Noroeste del Estado de México, A.C.

Enrique Sañago Ruiz Mercado
Dr. Enrique Sañago Ruiz Mercado
Vicepresidente de la Asociación de Profesionales de la Salud del Noroeste del Estado de México, A.C.



Colegio de Endodoncia del Estado de México A.C.

C.E.E.M.A.C.

Unión por la Superación Continua

**EL COLEGIO DE ENDODONCIA
DEL ESTADO DE MÉXICO A.C.**

Otorga el presente

Reconocimiento

a:

C.D. Graciela Marilú Custodio González

**Por su participación en la
Jornada de Actualización**

CEEMAC y FACULTAD DE ODONTOLOGÍA UAEMéx.

Con la conferencia:

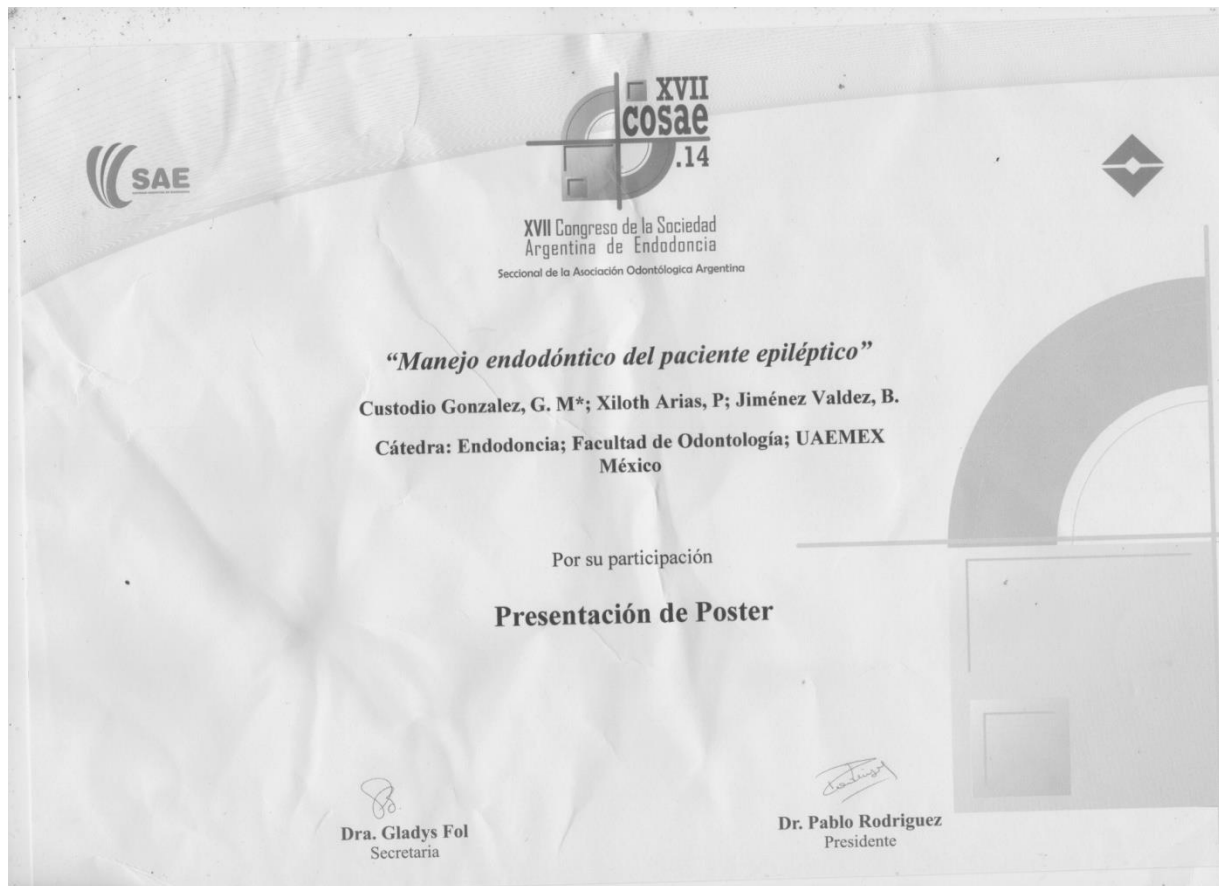**“Manejo Endodóntico de Paciente
Epiléptico”**

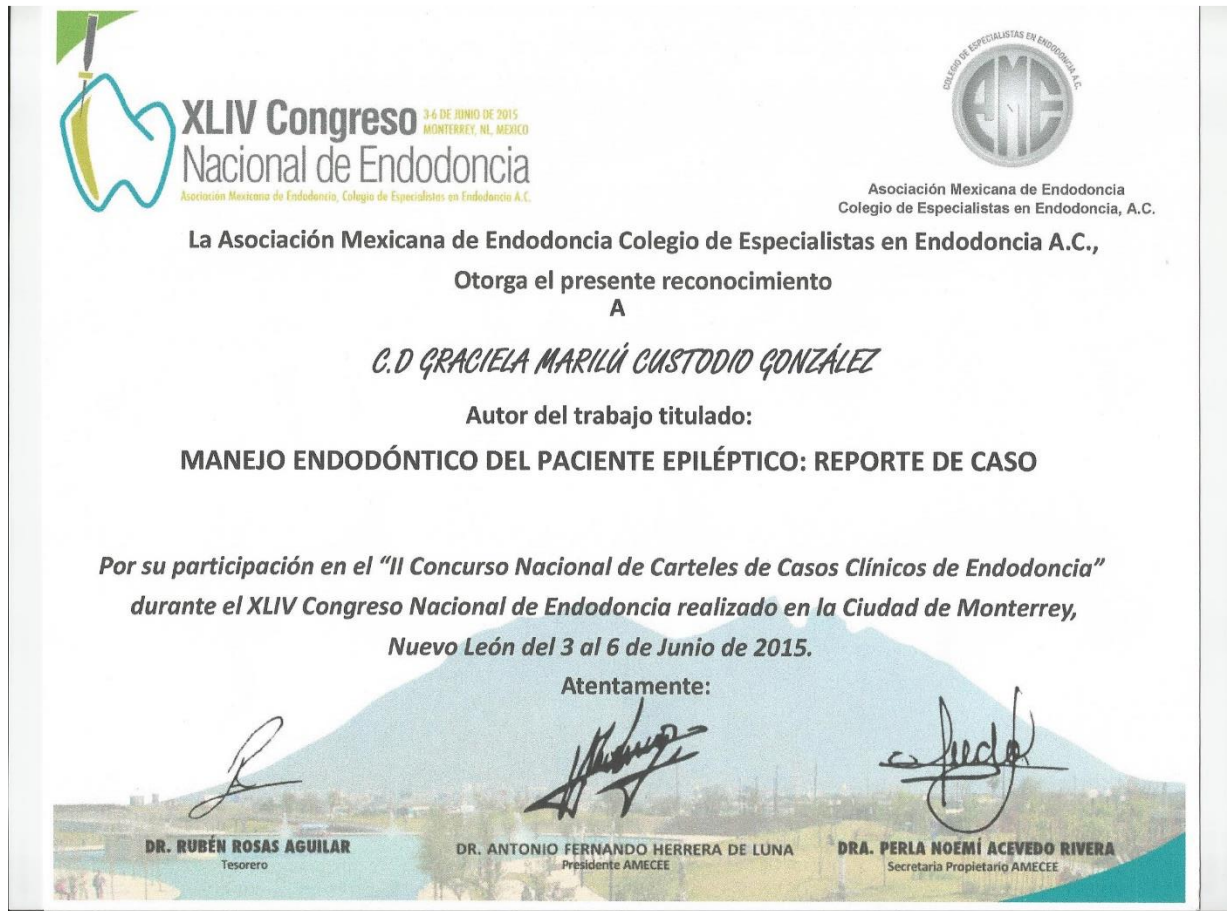Impartido el 30 de abril de 2015, Ciudad de Metepec, México.

María Alcántara Cruz
Presidente CEEMAC

Brissa Itzel Jiménez Valdés
Coordinadora de posgrado
de Endodoncia UAEMéx

Manejo Endodóntico del paciente epiléptico: Reporte de caso.






Posgrado en endodoncia.

Toluca, México, 12 de noviembre de 2015


**M.EN.C.S SARA GABRIELA MARIA EUGENIA DEL REAL SÁNCHEZ.
COORDINADORA DE POSGRADO
FACULTAD DE ODONTOLOGIA UAEM
PRESENTE.**

Anticipándole a usted un cordial saludo por este medio le informamos que la **C.D GRACIELA MARILU CUSTODIO GONZÁLEZ** estudiante de la especialidad en endodoncia concluyo satisfactoriamente su trabajo de tesis titulado "**MANEJO ENDODONTICO DEL PACIENTE EPILEPTICO: REPORTE DE CASO**", así mismo entregó constancias de participación a eventos y documentación relacionada con el proyecto terminal mencionado.

Sin otro particular y agradeciendo su atención se despiden de usted.



C.D.E en E. Brissa Itzel Jiménez Valdés
Tutor académico



E. en Endoperio Pablo Xilotl Arias
Tutor adjunto.



Posgrado en endodoncia.

Toluca, México, 12 de noviembre de 2015

**M.EN.C.S SARA GABRIELA MARIA EUGENIA DEL REAL SÁNCHEZ.
COORDINADORA DE POSGRADO
FACULTAD DE ODONTOLOGIA UAEM
PRESENTE.**

La que suscribe C.D Graciela Marilú Custodio González, pasante de la especialidad en endodoncia, solicito a usted de la manera más atenta la autorización para llevar a cabo la impresión de la tesis derivada del proyecto terminal que lleva por nombre " MANEJO ENDODNTICO DEL PACIENTE EPILEPTICO REPORTE DE CASO" el cual se realizo bajo la tutoría de la E.E Brissa Itzel Jimenez Valdés y el E. en Endoperio Pablo Xilotl Arias, para así continuar con mis tramites de liberación y obtención del grado académico.

Sin otro particular y esperando tener una respuesta favorable, me despido de usted enviando un cordial saludo.

ATENTAMENTE.



C.D Graciela Marilú Custodio González.





UAEM | Universidad Autónoma
del Estado de México

Toluca, Méx., noviembre 12 de 2015

C.D. GRACIELA MARILÚ CUSTODIO GONZÁLEZ
ALUMNA EGRESADA DE LA ESPECIALIDAD EN ENDODONCIA

La que suscribe, M. EN C.S. Sara Gabriela María Eugenia del Real Sánchez, Coordinadora de Posgrado de la Facultad de Odontología por medio de la presente, manifiesto que la alumna egresada de la Especialidad en Endodoncia; **C.D. GRACIELA MARILÚ CUSTODIO GONZÁLEZ**, ha concluido su proyecto terminal titulado "*Manejo endodontico del paciente epiléptico: reporte de caso*", por lo que puede continuar con los trámites correspondientes para su impresión y los administrativos de expedición de diploma de la Especialidad correspondiente.

Sin más por el momento, me despido.

ATENTAMENTE
PATRIA, CIENCIA Y TRABAJO
"2015, Año del Bicentenario Luctuoso de José María Morelos y Pavón"

M. EN C.S. SARA GABRIELA MARÍA EUGENIA DEL REAL SÁNCHEZ
COORDINADORA DE POSGRADO
FACULTAD DE ODONTOLOGÍA

FACULTAD DE
ODONTOLOGÍA



COORDINACIÓN DE
ESTUDIOS DE POSGRADO

c.c.p. archivo

FO
FACULTAD ODONTOLOGIA



Jesús Carranza esq. Paseo Tollocan, C.P. 50130, Toluca, Estado de México
Tels. (722) 2 17 96 07 y 2 17 90 70. Ext. 5060